

CANCER BRONCHIQUE

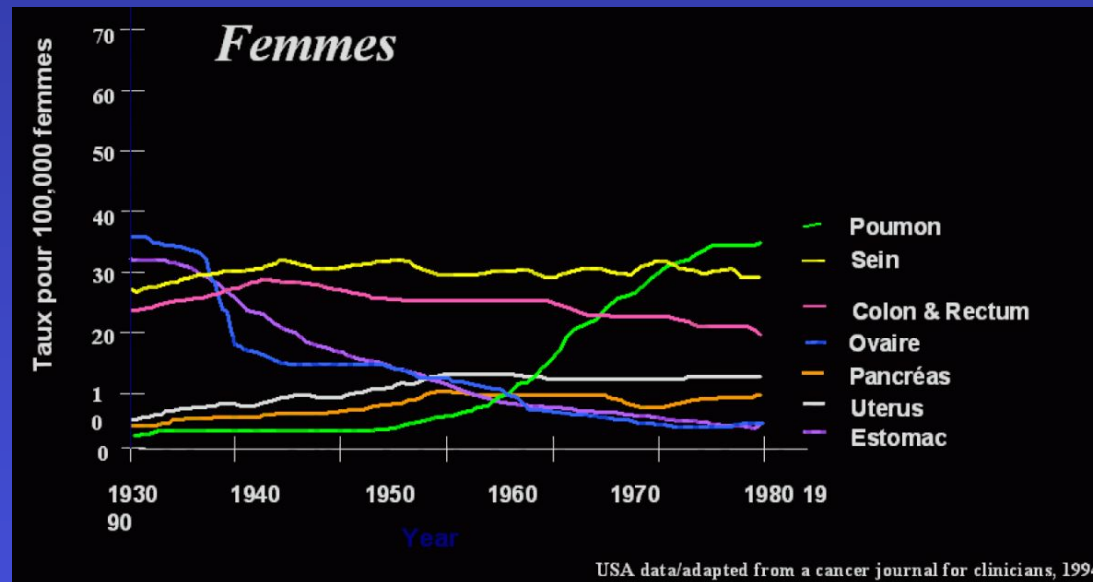
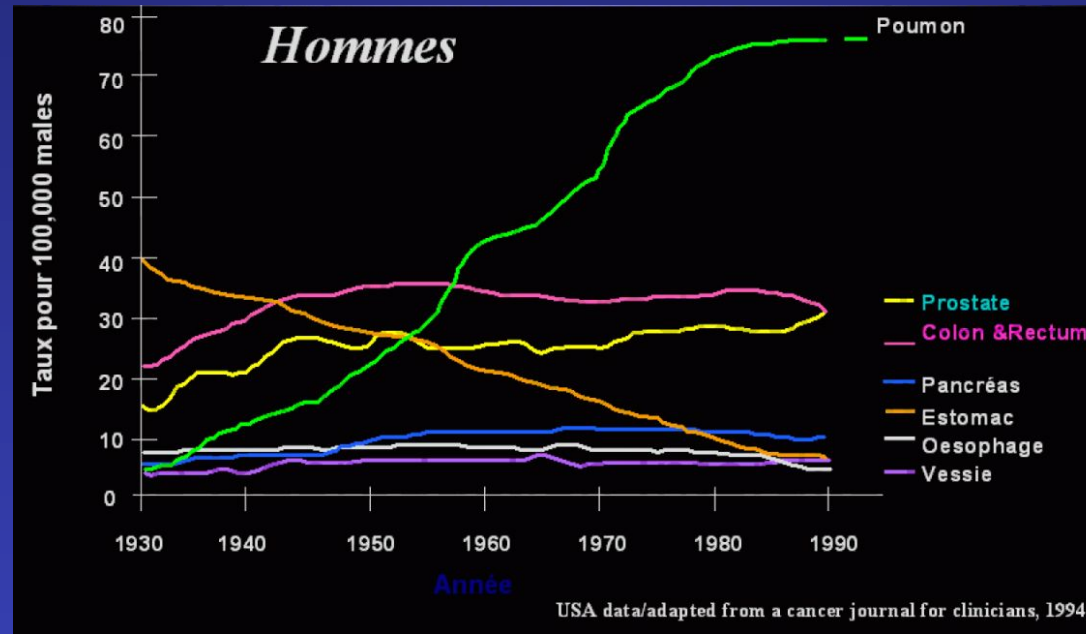
Place de la médecine nucléaire

E.Ouhayoun - J. Giron
Médecine nucléaire - Radiologie Centrale
CHU Purpan

Le Cancer Bronchique

- 25 000 cas /an (14%), 23 000 morts/an (24%)
- 1^{ere} cause de mortalité chez l'homme
- 3^{eme} cause chez la femme
- Augmentation continue de l'incidence chez la femme
- Forte dépendance à l'intoxication tabagique (95% des cancéreux sont fumeurs)

Evolution de l'incidence



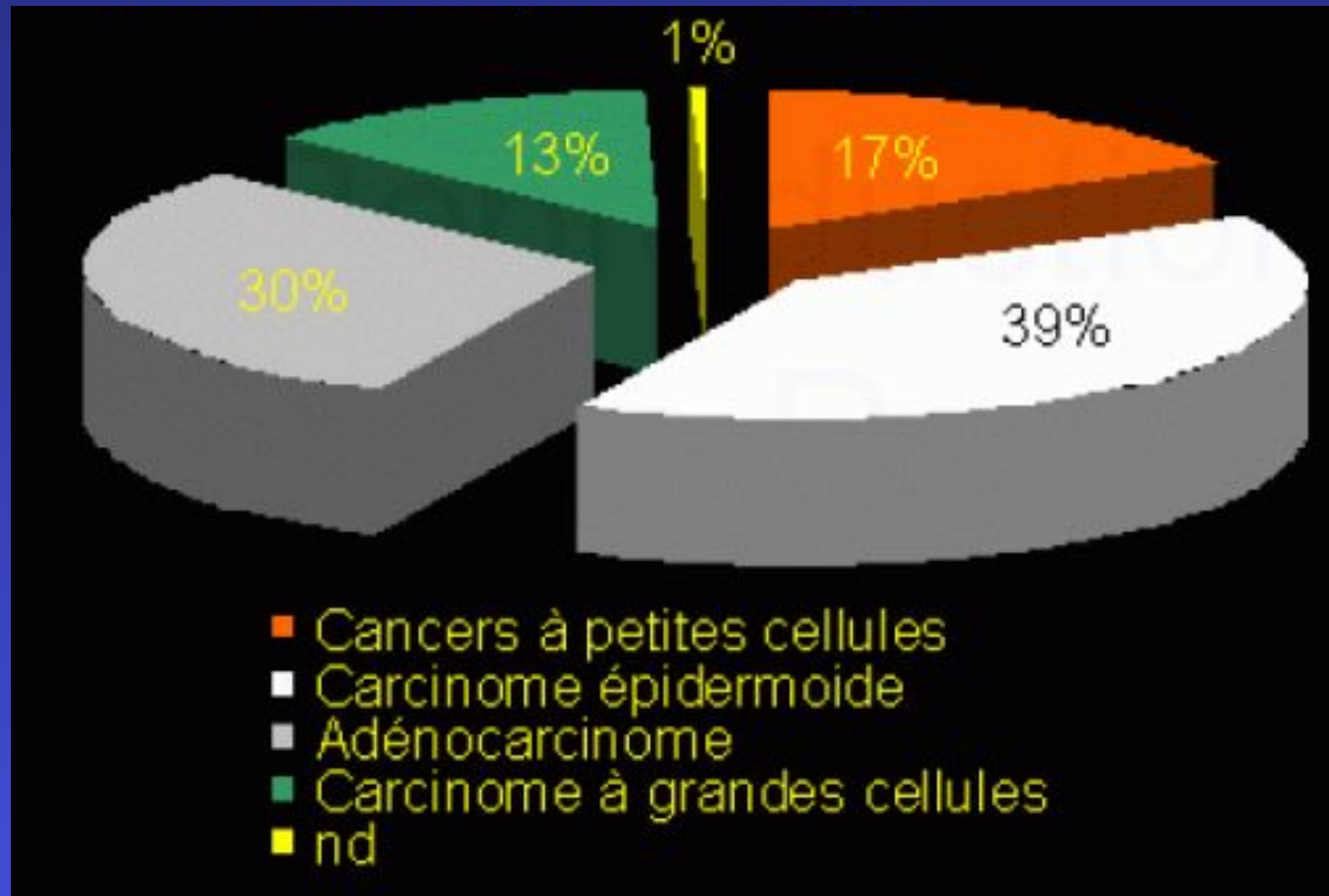
Pronostic

- Sombre...
- Taux de survie à 5 ans en France :
 - 11,5 % chez l'homme
 - 16 % chez la femme
 - Sont parmi les plus élevés d'Europe
- Trop de diagnostics sont faits à un stade dépassé
- Seuls les patients opérables ont des chances de guérison

Présentation clinique

- Multiple
- Les crachats hémoptoïques révélant une petite tumeur curable sont pas la majorité
- Souvent signes indirects dus aux métastases
- Découverte fréquente lors d'imagerie chez des patients asymptomatiques

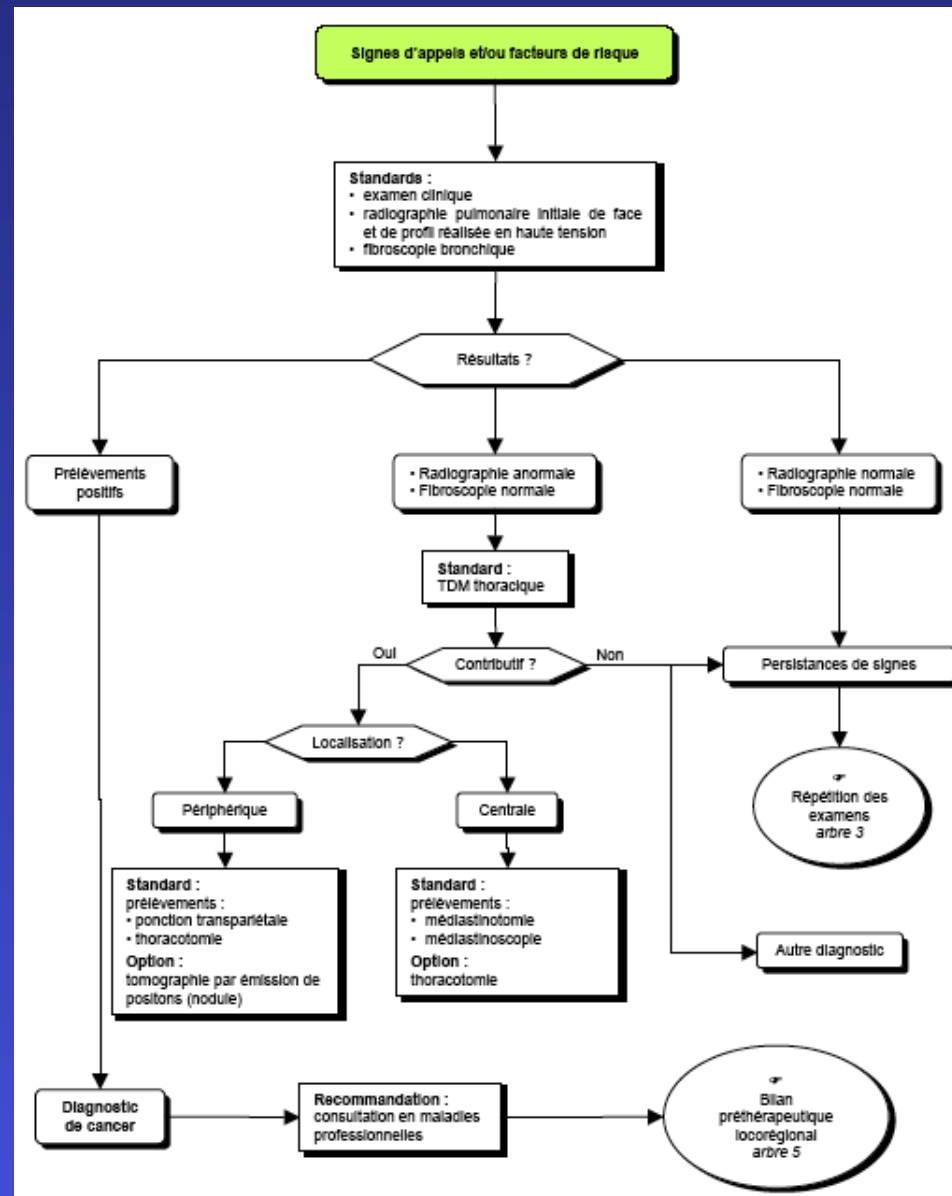
Formes Histologiques



Diagnostic

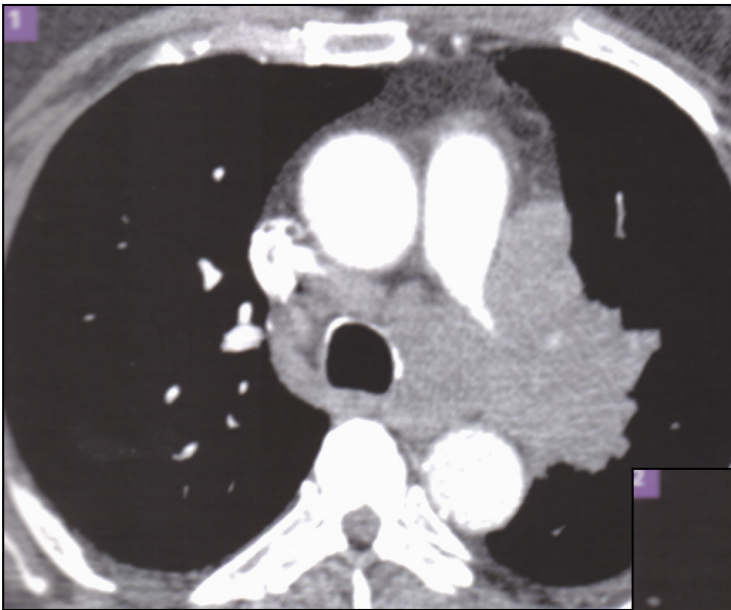
- Dépend du contexte de révélation
- Radio thoracique quasi systématique
- Fibroscopie bronchique avec prélèvements
- TDM également systématique, associé à une ponction suivant les cas

Arbre diagnostic (SOR)

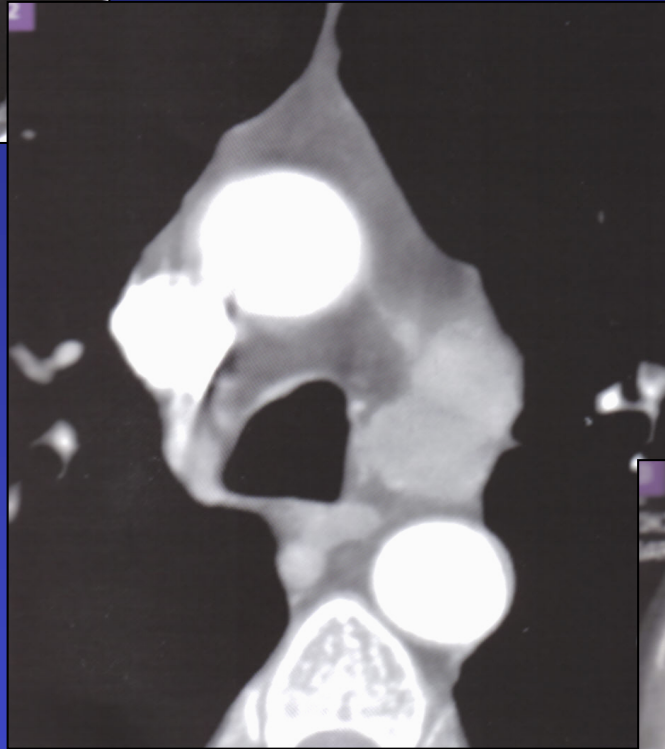


Classification

- Impérative pour guider la prise en charge
- Repose sur les bases T.N.M. classiques
- Se fait essentiellement par l'imagerie, se confirme après opération

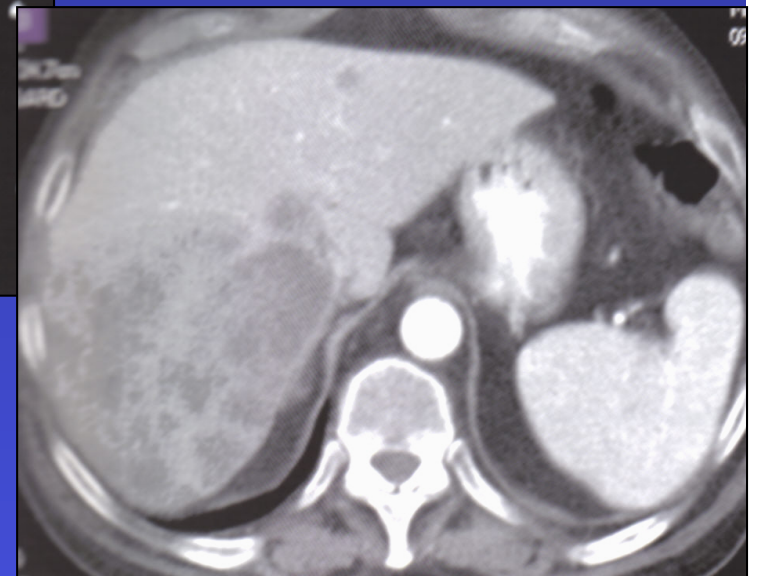

← Tumeur (T)



← Adénomégalie (N)

Métastase (M) →



***LUNG
CANCER***

***A HANDBOOK
for
STAGING, IMAGING,
and LYMPH NODE
CLASSIFICATION***

***CF Mountain
HI Libshitz
KE Hermes***

Classification TNM de Mountain révisée en 1997

T Tumeur primitive

- TX** Tumeur primitive ne pouvant être évaluée ou tumeur prouvée par la présence de cellules malignes dans les crachats ou les sécrétions bronchopulmonaires mais non visibles aux examens radiologiques et endoscopiques.
- TO** Pas de tumeur primitive retrouvée.
- Tis** Carcinome *in situ*.
- T1** Tumeur de 3 cm ou moins dans sa plus grande dimension, entourée par du poumon ou de la plèvre viscérale, sans signe d'envahissement plus proximal que la bronche lobaire (c-a-d pas dans la bronche souche).*
- T2** Tumeur ayant l'une des caractéristiques de taille ou d'extension suivantes :
- plus de 3 cm dans son plus grand diamètre,
 - atteinte de la bronche souche, à 2 cm ou plus de distance de la carène,
 - envahissement de la plèvre viscérale,
 - associée à une atélectasie ou à une pneumopathie obstructive qui s'étend à la région hilare mais pas à l'ensemble du poumon.
- T3** Tumeur quelle que soit sa taille avec extension directe soit à la paroi thoracique (y compris les tumeurs de l'apex), au diaphragme, à la plèvre médiastinale ou au feuillet pariétal du péricarde ; ou tumeur de la bronche souche située à moins de 2 cm de la carène sans l'envahir ; ou associée à une atélectasie ou à une pneumopathie obstructive intéressant l'ensemble du poumon.

* La prolifération superficielle inhabituelle d'une tumeur de toute taille confinée à la paroi bronchique, qui peut s'étendre en amont de la bronche souche, est également classée comme étant du stade T1.

T4 Tumeur quelle que soit sa taille envahissant soit le médiastin, le cœur, les gros vaisseaux, la trachée, l'œsophage, le corps vertébral, la carène, nodule(s) satellite(s) séparé(s) dans le même lobe, tumeur associée à un épanchement pleural malin.**

N Atteinte ganglionnaire.

NX Atteinte ganglionnaire régionale ne pouvant être établie.

NO Aucune atteinte métastatique des ganglions régionaux.

N1 Métastases aux ganglions péri-bronchiques ou hilaires homo-latéraux, y compris par extension directe.

N2 Métastases aux ganglions médiastinaux homo-latéraux ou sous-carénaux

N3 Métastases dans les ganglions médiastinaux controlatéraux, les ganglions hilaires contro-latéraux, les ganglions scalènes homolatéraux ou controlatéraux, ou les ganglions sus-claviculaires.

M Métastases à distance

MX Atteinte métastatique ne pouvant être établie.

MO Aucune métastase à distance.

M1 Métastase à distance, y compris nodule(s) dans un autre lobe (homolatéral ou controlatéral)

Classification en stades

CLASSIFICATION DES SOUS-CATÉGORIES TNM PAR STADE			
Cancer occulte	TX	NO	MO
Stade 0	Tis	NO	MO
Stade 1A	T1	NO	MO
Stade 1B	T2	NO	MO
Stade 2A	T1	N1	MO
Stade 2B	T2	N1	MO
	T3	NO	MO
Stade 3A	T1	N2	MO
	T2	N2	MO
	T3	N1,N2	MO
Stade 3B	T1-4	N3	MO
	T4	NO-3	MO
Stade IV	T1-4	NO-3	M1

Survie selon les stades

POURCENTAGE DE SURVIE						
	STADES	1 AN (%)	2 ANS (%)	3 ANS (%)	4 ANS (%)	5 ANS (%)
IA	T1 N0 M0	91 - 94	79 - 86	71 - 80	67 - 73	61 - 67
IB	T2 N0 M0	72 - 87	54 - 76	46 - 67	41 - 62	38 - 57
II A	T1 N1 M0	79 - 89	49 - 70	38 - 64	34 - 61	34 - 55
II B	T2 N1 M0	61 - 78	42 - 56	34 - 47	26 - 42	24 - 39
	T3 N0 M0	55 - 76	37 - 55	31 - 47	27 - 40	22 - 38
III A	T3 N1 M0	56 - 65	17 - 38	12 - 30	9 - 30	9 - 25
	Tout N2 M0	50 - 64	26 - 40	19 - 32	15 - 26	13 - 23
III B	Tout N3 M0	32	11	6	4	3
	Tout T4 M0	37	15	10	8	7
IV	Tout M1	20	5	2	2	1

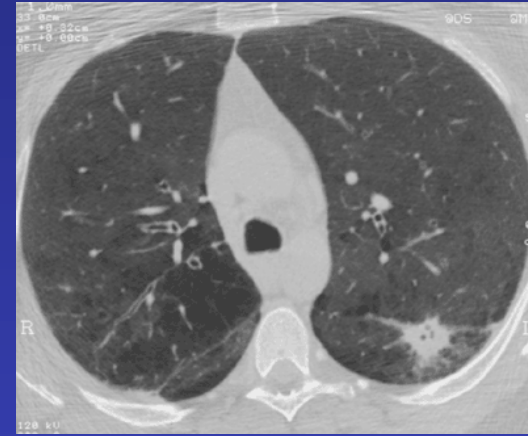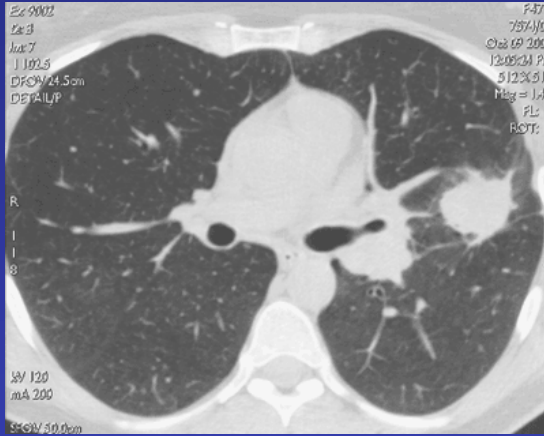
La Tumeur (T)

- Définit l'extension « locale »
- Est un facteur pronostic
- Permet de préciser l'opérabilité et le risque évolutif spontané
- Est basé sur l'imagerie :
 - TDM obligatoirement
 - IRM pour vaisseaux, cœur...
 - Scinti os rarement (Cotes, vertèbres...)
 - TEP peu utile... mais

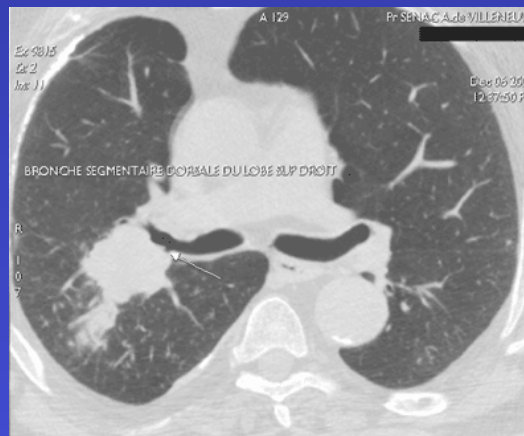
Impact T - Chirurgie

- **T1 - T2** : Il est facile d'affirmer la résecabilité de la tumeur ;
- **T3 - T4** : Problème très difficile car une tumeur est résecable, l'autre non
 - La frontière est loin d'être évidente, malgré la recherche des signes d'extension médiastinale et/ou pariétale et/ou pleurale.
 - Bien que la fréquence soit faible actuellement, "la thoracotomie blanche" est toujours un constat d'échec pour le chirurgien même si dans certains cas elle constitue une véritable surprise opératoire (carcinose pleurale invisible en TDM, blindage médiastinal non résecable)
- **T4 favorable** : Certains T4 sont parfois résecables avec un pronostic proche du T3. (VCS, aorte, artères pulmonaires, veines pulmonaires, plus rarement carène).

T2

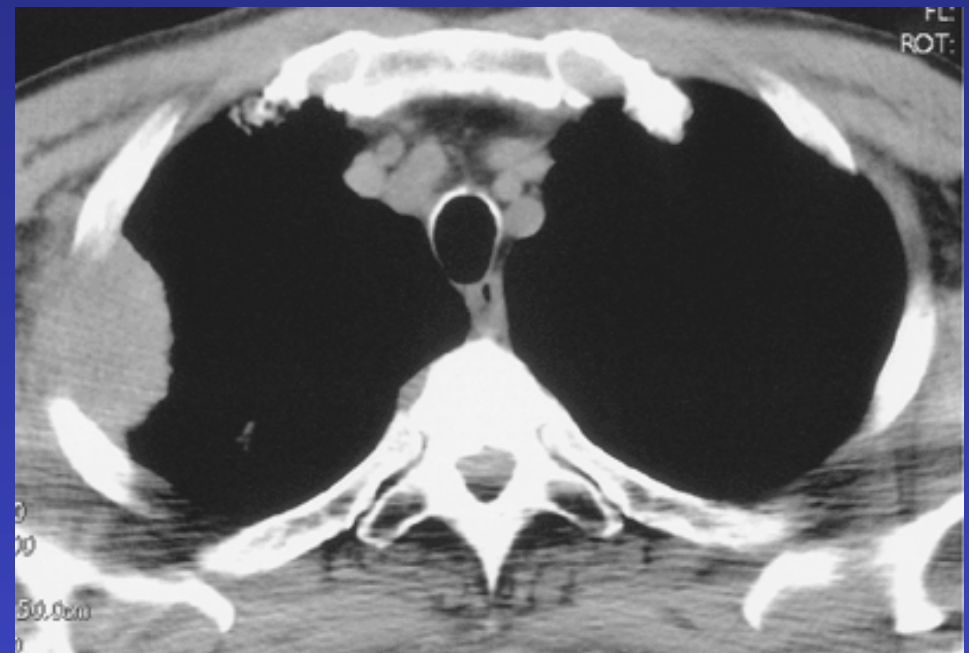
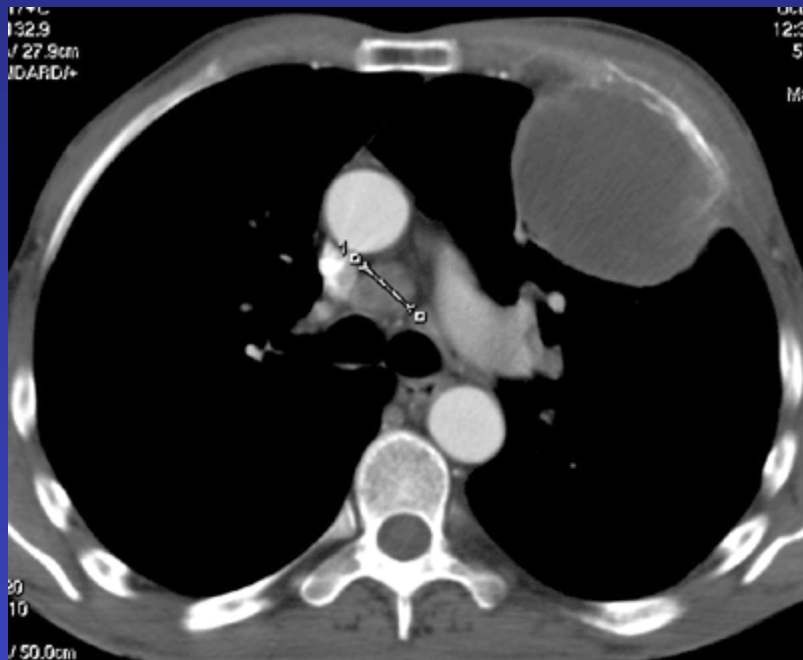


Envahissement plèvre viscérale - Franchissement scissuraire



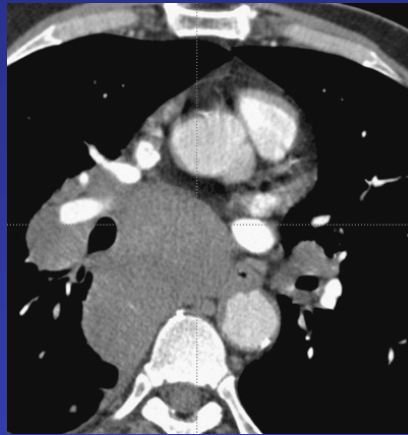Plus de 2 cm de la carène

T3

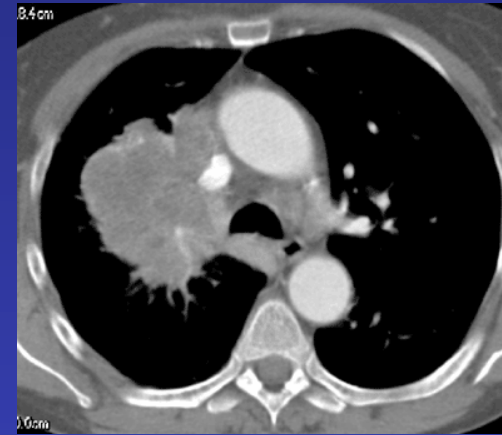


Envahissement paroi ± cotes = résection en bloc

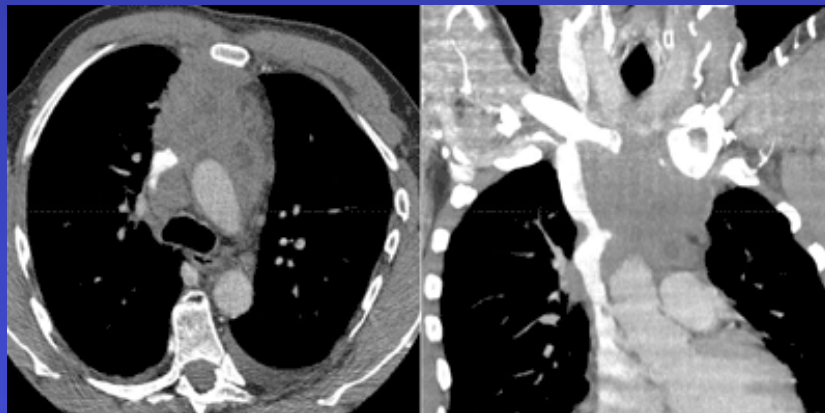
T4 inopérables



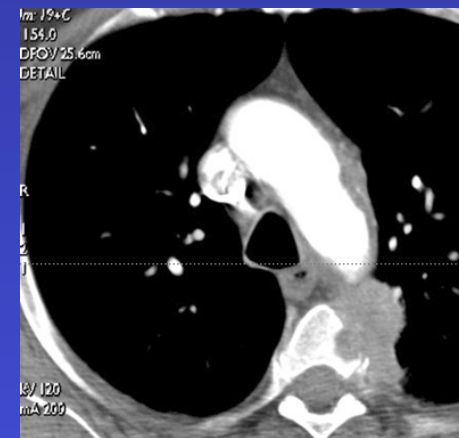oesophage



médiastin

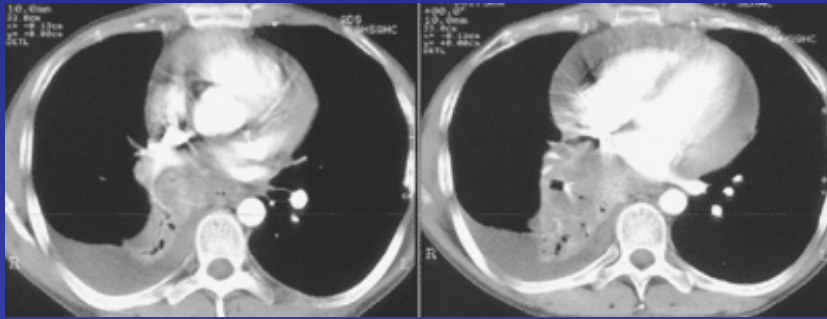


VCS

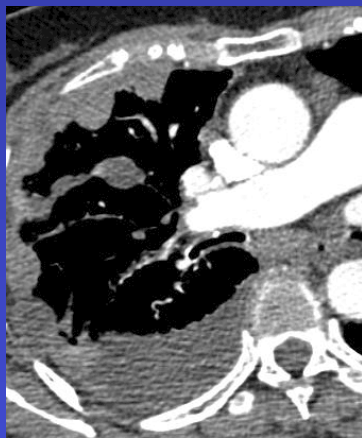
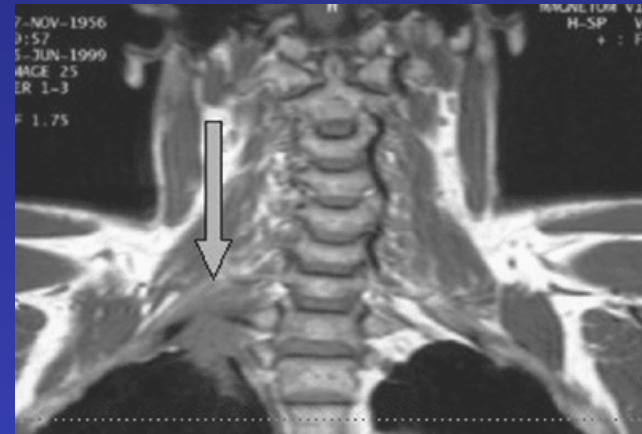

Vertebre

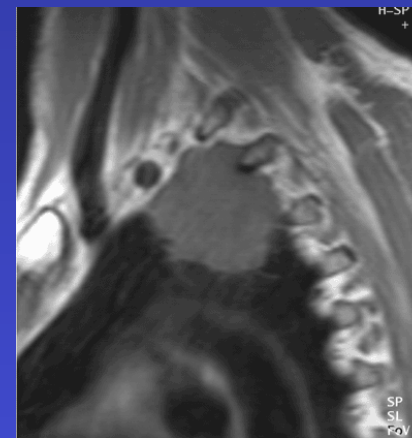
T4 toujours



OG



Plèvre



Pancoast Tobias

Tumeur T1 ou...

Elle ne pose pas en général de problème diagnostique, si ce n'est celui du nodule pulmonaire solitaire ... qui peut être bénin à 80 % jusqu'à moins de deux centimètres. Cependant, 15 % des nodules malins ont moins de 1 cm de diamètre et 42 % ont moins de 2 cm de diamètre.

- Sa dimension (< 3 cm dans son plus grand axe) est aisée à apprécier sur la TDM.

Il n'en est pas de même sur les clichés standard numérisés.

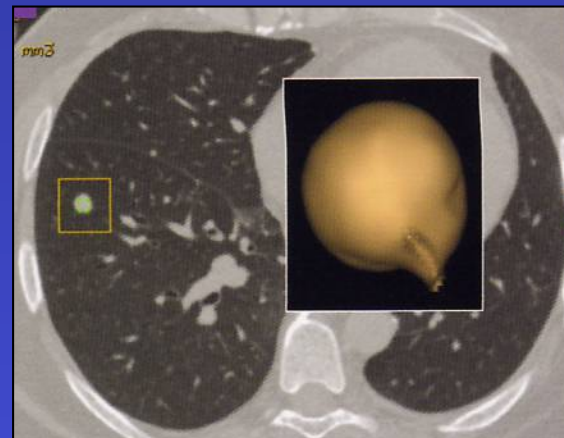
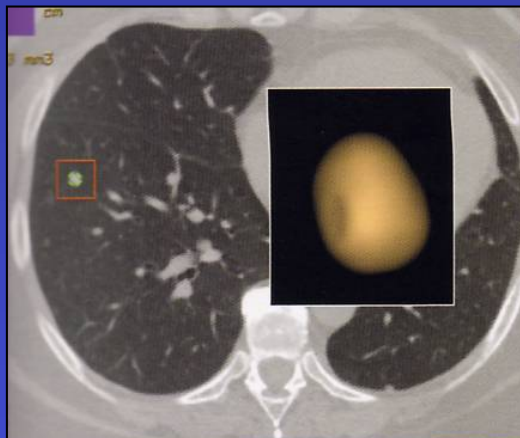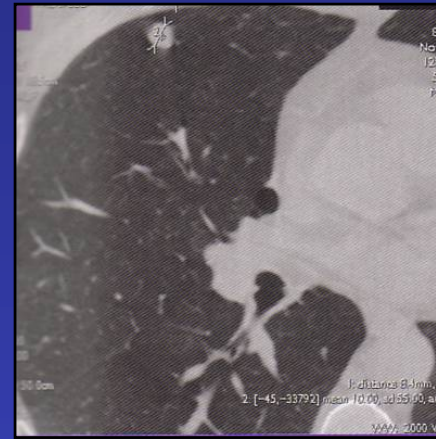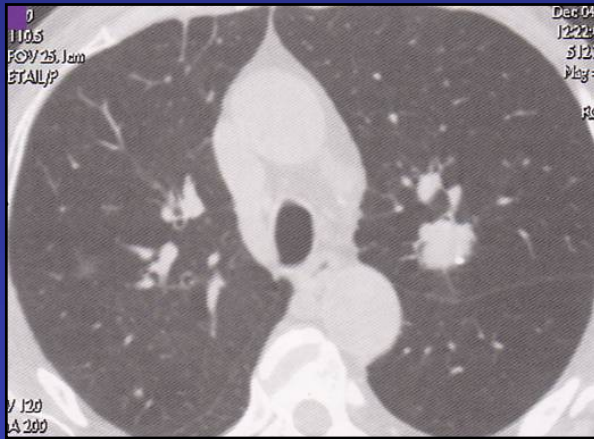
Peut-être, dans l'avenir, ce critère sera remplacé par le volume tumoral défini grâce au logiciel d'analyse volumique ALA (*Advanced Lung Analysis*), beaucoup plus précis et avec moins de variations intra et inter-observateurs (cf. images)

- Sa situation, entourée de poumon, par la plèvre viscérale et sans invasion proximale à une bronche lobaire, est appréciée au mieux par le mode haute résolution (situation par rapport aux scissures).

Nodule pulmonaire solitaire

- Découverte sur une radio ou un TDM
- Env 25 000 / an, 40 à 60% malins
- Inaccessible en fibroscopie
- Taille comprise entre qq mms et 4 cm
- Asymptomatique
- Peut être bénin (90% si < 1cm...)
- CAT?

Nodules pulmonaires solitaires

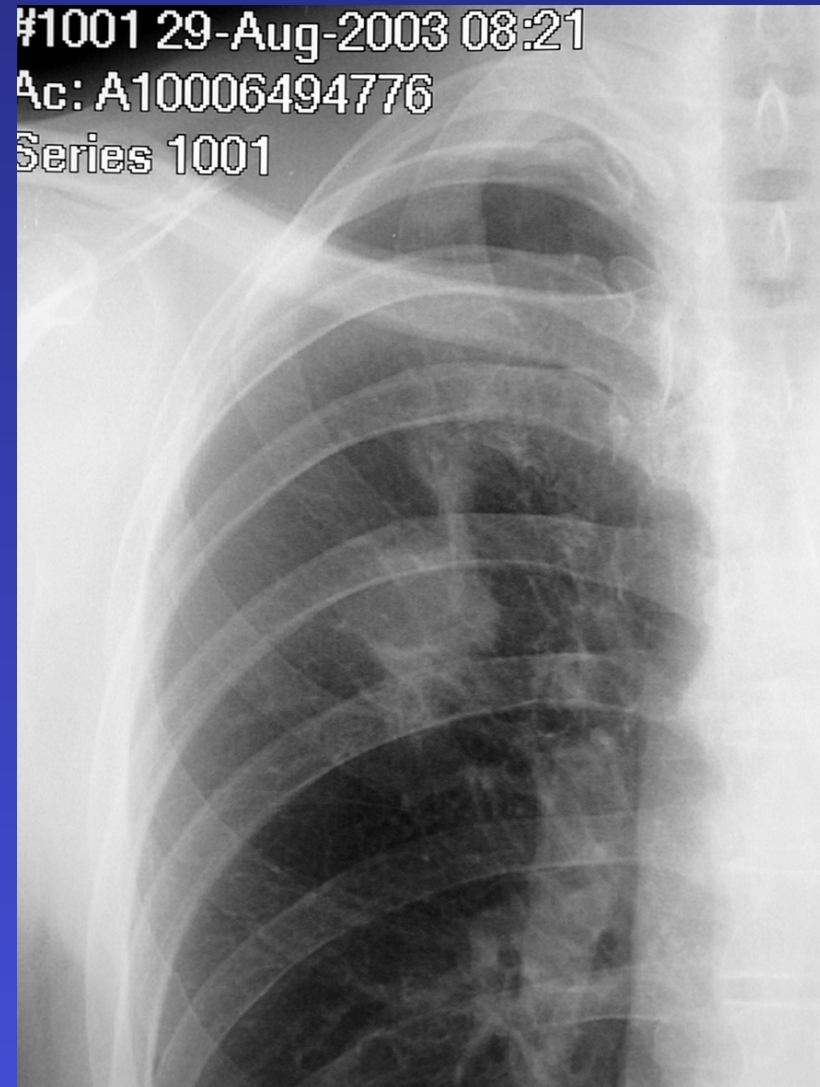


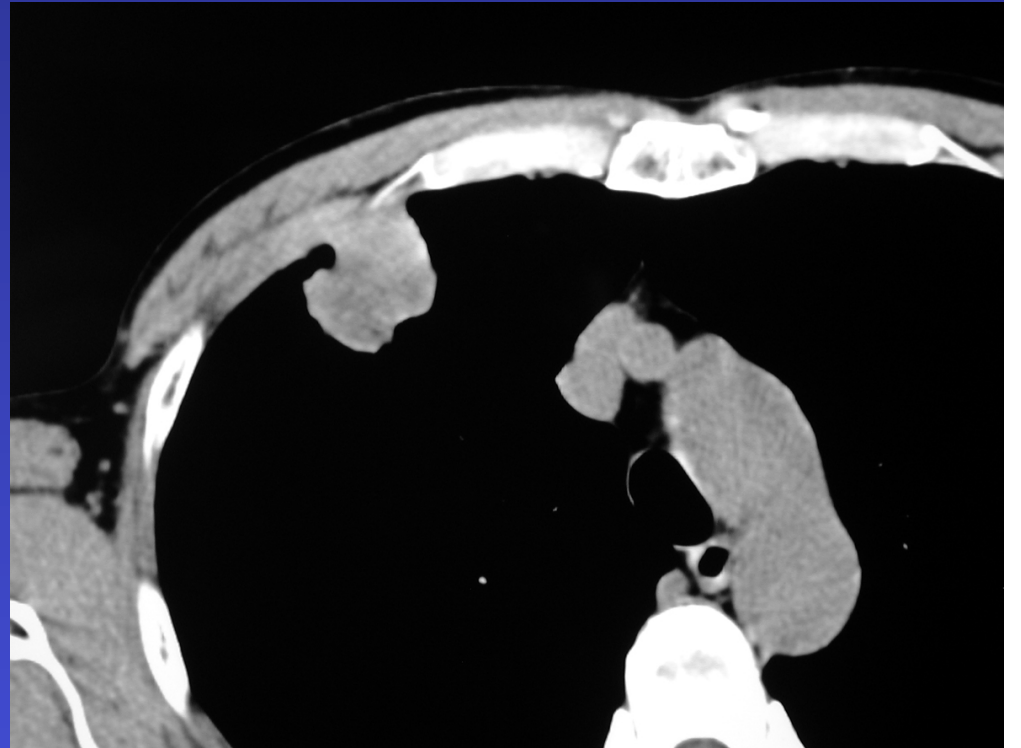
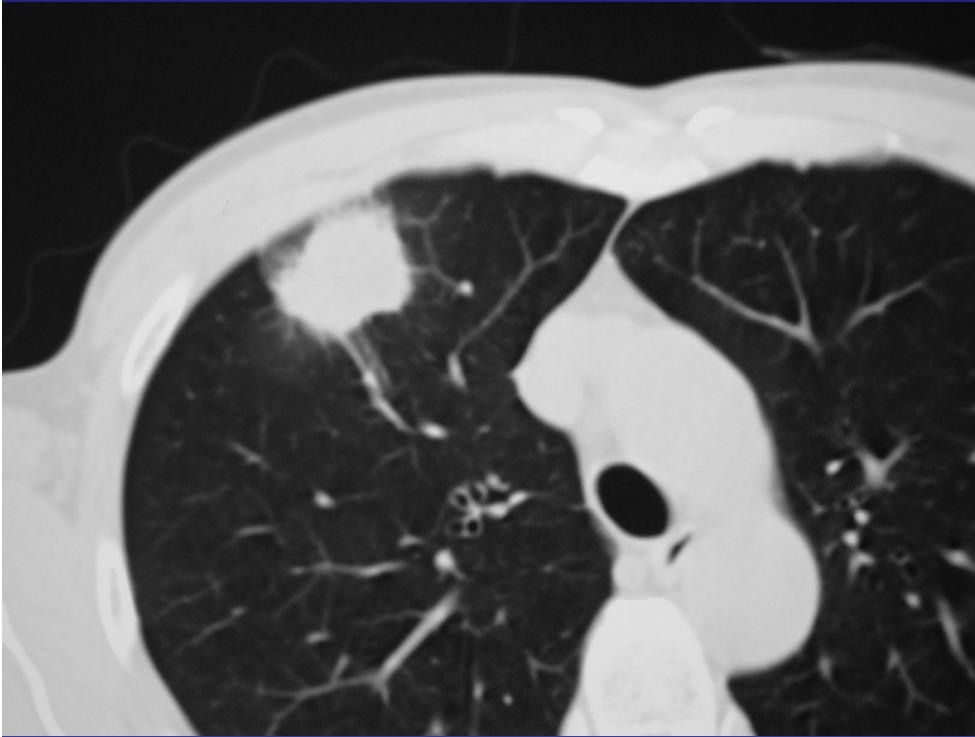
Evolution d'un NPS sur 6 mois - (ALA)

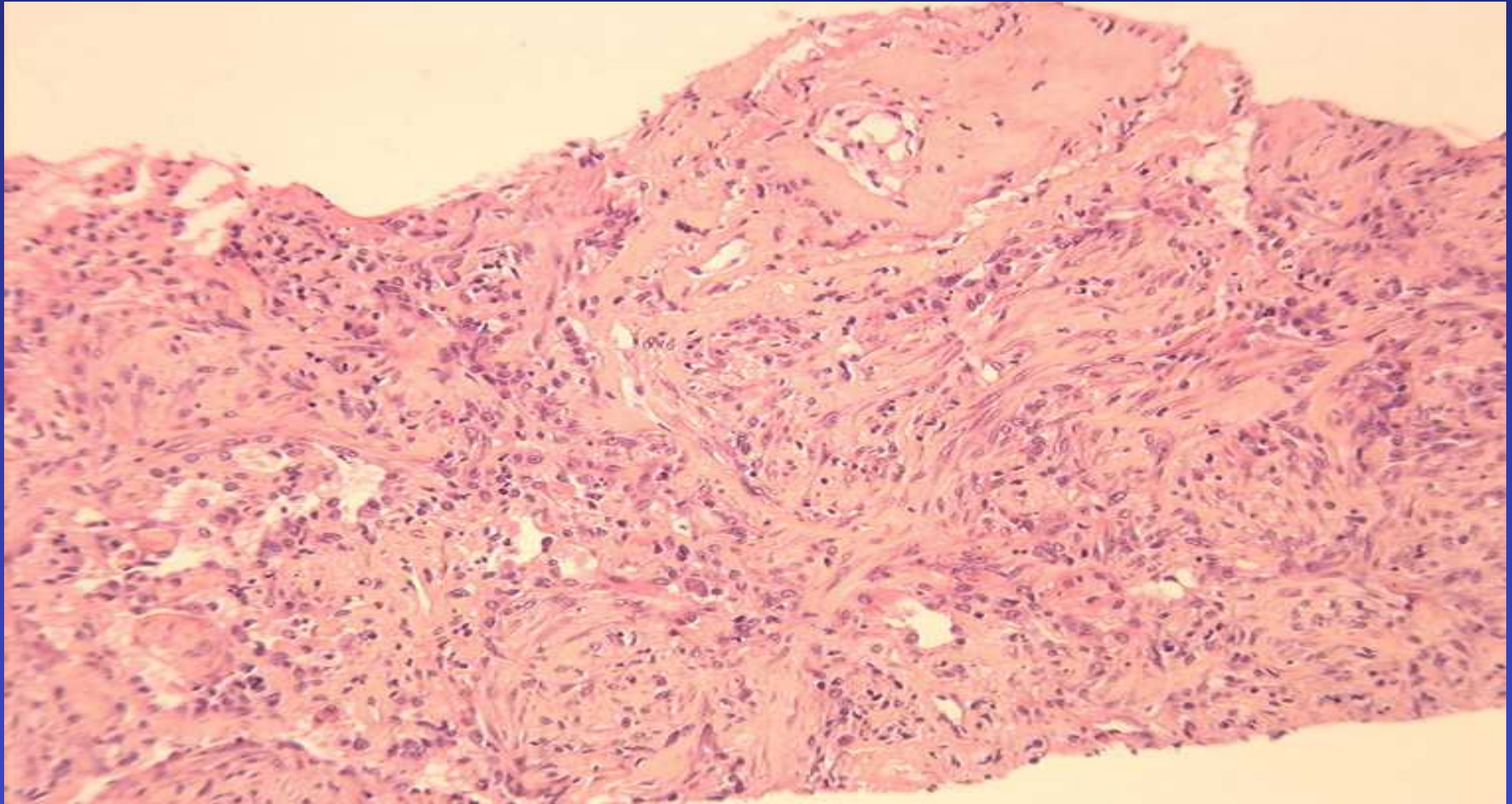
C.A.T

- Recherche de signes de bénignité au TDM (taille, forme, localisation, calcifications, antécédents)
- Ponction sous TDM si possible?
- Chirurgie d'emblée?
- Surveillance?
- TEP?

Radiographie thoracique

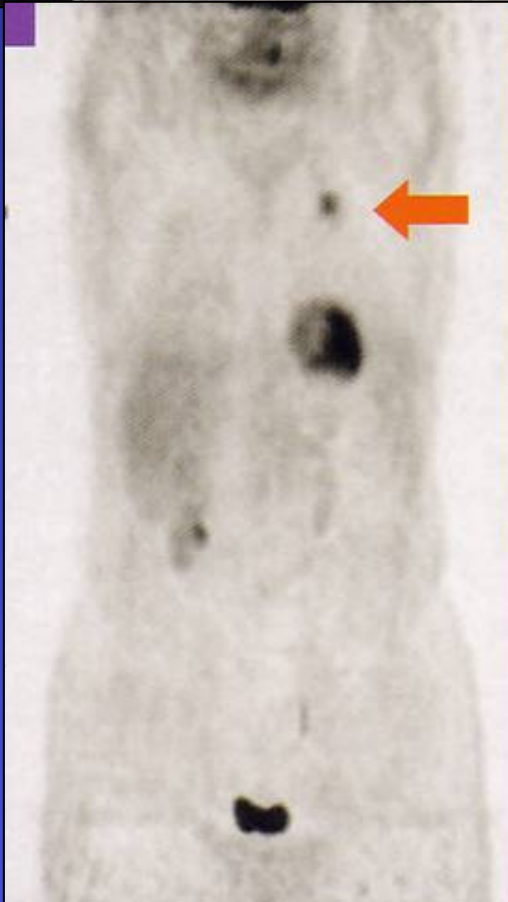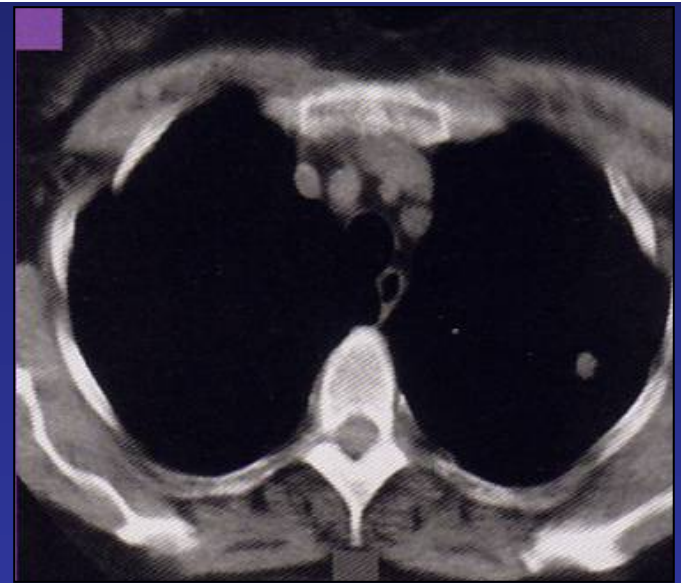
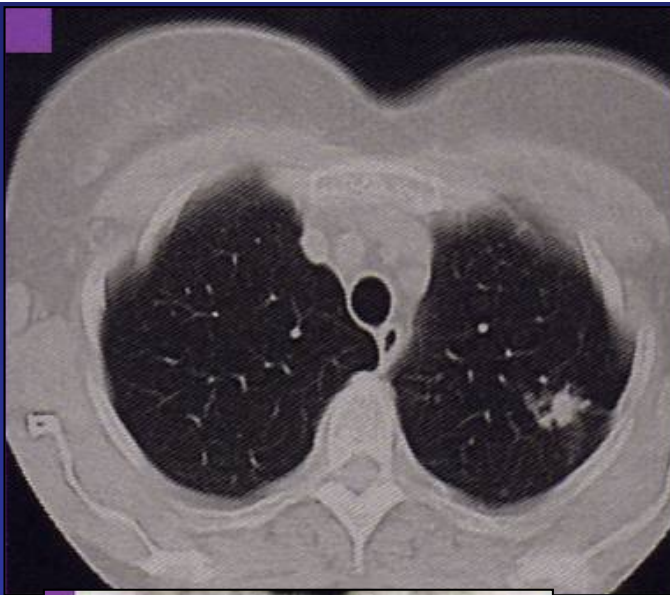






TEP et nodule solitaire

- Sensibilité comprise entre 89 à 100%
- Spécificité de 52 à 100%
- Faux positifs dans granulomes, Tuberculose, inflammation...
- Bonnes performances si taille > 1cm
- VPN 82 à 100%

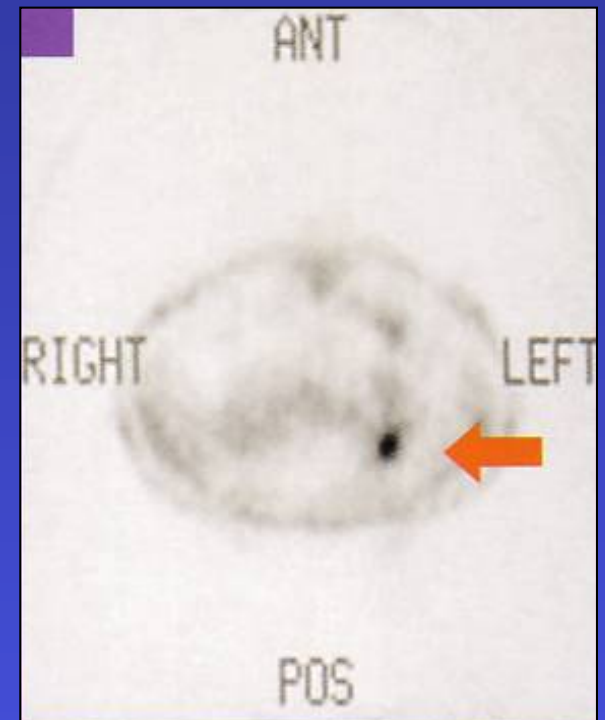


Examen systématique d'une femme fumeuse (50PA)

TDM T1 N0 M0 ...

la TEP affirme ?

L'activité du nodule rendant impératif l'obtention d'un diagnostic, ici par chirurgie



Limites TEP

- Taille lésions (<8 à 10 mm)
- Cancers faiblement fixants
(bronchiolo-alvéolaires, carcinoïdes)
- Lésions kystiques (volume partiel)
- Valeur de la quantification (SUV)

Utilisation de la TEP

- Poumon sain, patient opérable :
 - TEP négatif : attitude ?
- Poumon pathologique ± Terrain débilisé
 - TEP positif : attitude ?
- TEP pour TOUS les « nodules » ?
- TEP pour TOUS les Kc Tx NO MO ?

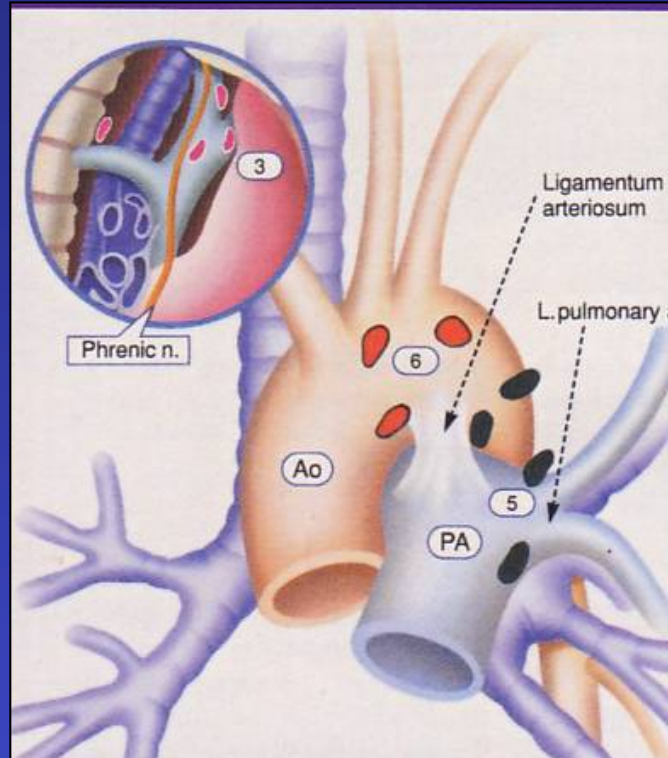
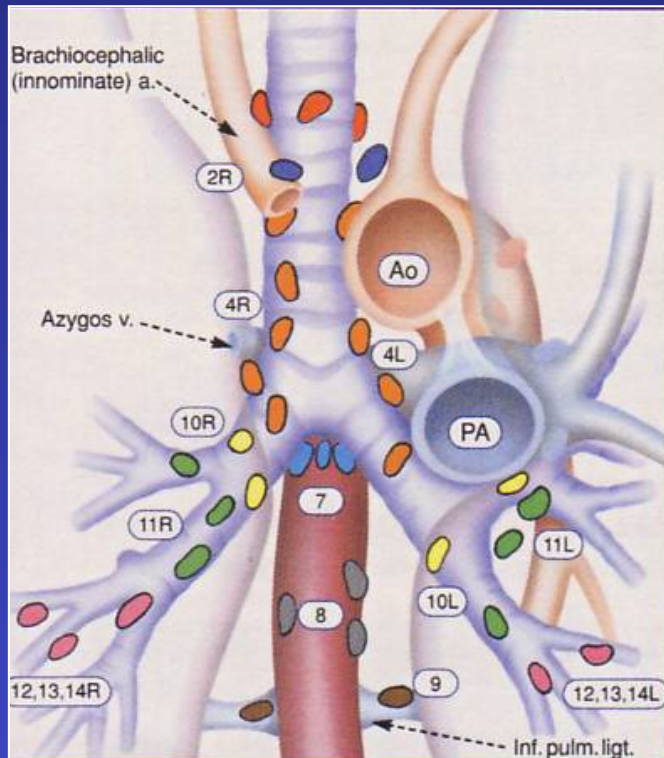
TEP et NPS (SOR)

- Une lésion pulmonaire isolée de plus de 1 cm, sans critère définitif de bénignité en imagerie (calcifications), justifie une exploration en TEP-FDG (standard, niveau de preuve A), bien que certaines lésions inflammatoires puissent être à l'origine de faux positifs (tuberculose, histoplasmosse en particulier) et que les cancers bronchiolo-alvéolaires et les tumeurs carcinoïdes malignes puissent être l'origine de faux négatifs.
- Une lésion pulmonaire de moins de 1 cm peut être explorée en TEP-FDG (option, niveau de preuve B2) avec un risque de sous-estimation de la fixation dépendant de la résolution de l'appareillage.

Extension ganglionnaire (N)

- Intérêt majeur dans le pronostic
- Permet de déterminer les patients devant être opérés ($N < 3$)
- Risque de faux positifs et de faux négatifs en imagerie
- Techniques disponibles : TDM, IRM, TEP

Loges ganglionnaires médiastin



Superior Mediastinal Nodes

- 1 Highest Mediastinal
- 2 Upper Paratracheal
- 3 Pre-vascular and Retrotracheal
- 4 Lower Paratracheal (including Azygos Nodes)

N_2 = single digit, ipsilateral
 N_3 = single digit, contralateral or supraclavicular

Aortic Nodes

- 5 Subaortic (A-P window)
- 6 Para-aortic (ascending aorta or phrenic)

Inferior Mediastinal Nodes

- 7 Subcarinal
- 8 Paraesophageal (below carina)
- 9 Pulmonary Ligament

N_1 Nodes

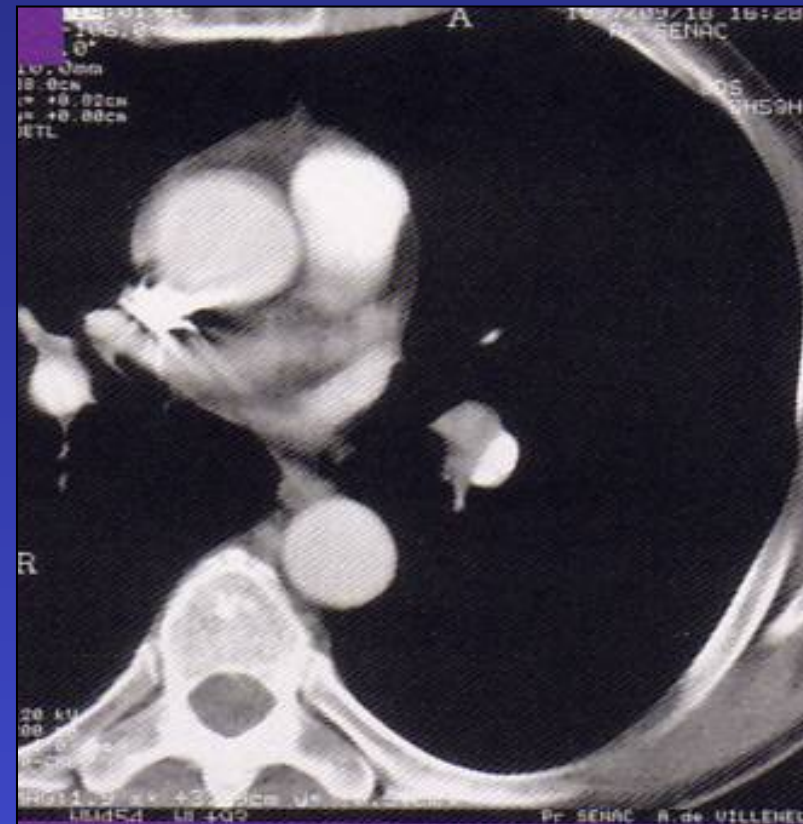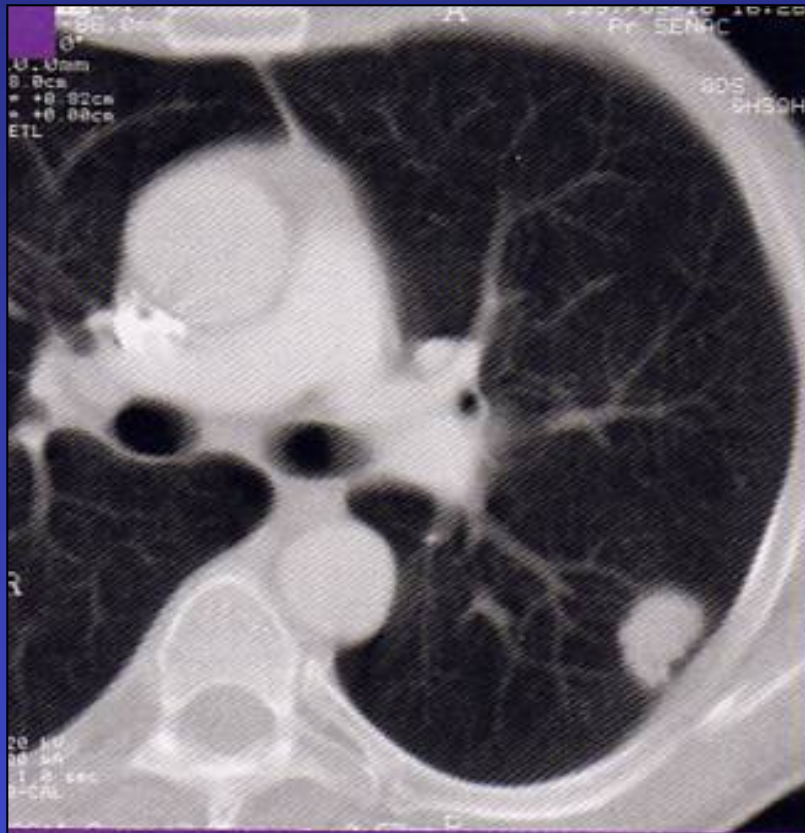- 10 Hilar
- 11 Interlobar
- 12 Lobar
- 13 Segmental
- 14 Subsegmental

TDM ou IRM?

RÉSULTS OF STUDIES COMPARING CT AND MR IMAGING IN DIAGNOSIS MEDIASTINAL NODE METASTASES (N0-N1 VS N2-N3) IN PATIENTS WITH LUNG CANCER

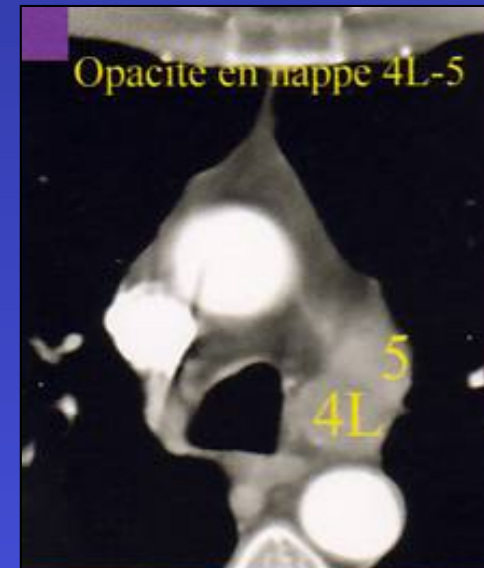
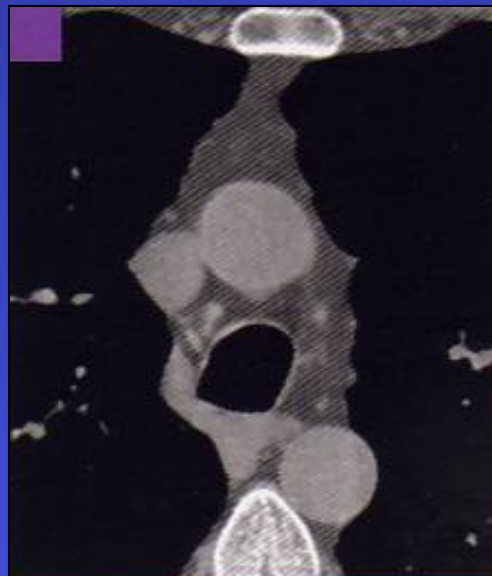
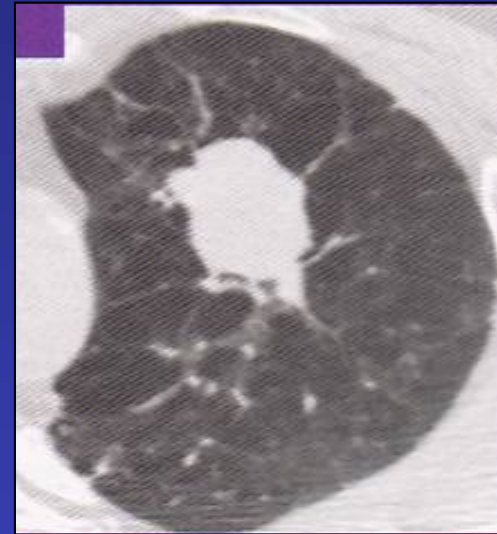
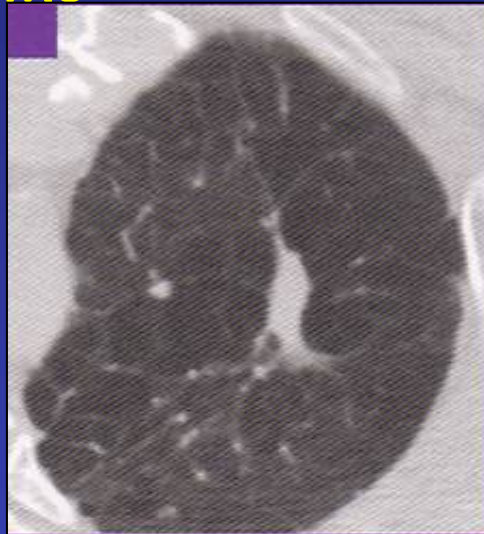
Study	N° of patients	Truth measure	Sensitivity (%)		Specificity (%)	
			CT	MR	CT	MR
Martini <i>et all</i>	34	Node sampling in two-birds	87	87	79	68
Musset <i>et all</i>	44	Node sampling	91	82	82	85
Patterson <i>et all</i>	84	Med / thoracotomy	71	71	89	91
Laurent <i>et all</i>	120	Med / thoracotomy	79	93	82	74
Grenier <i>et all</i>	84	usually 5 stations	46	53	79	79
Senac-Giron <i>et all</i>	64	Node sampling	63	68	82	83

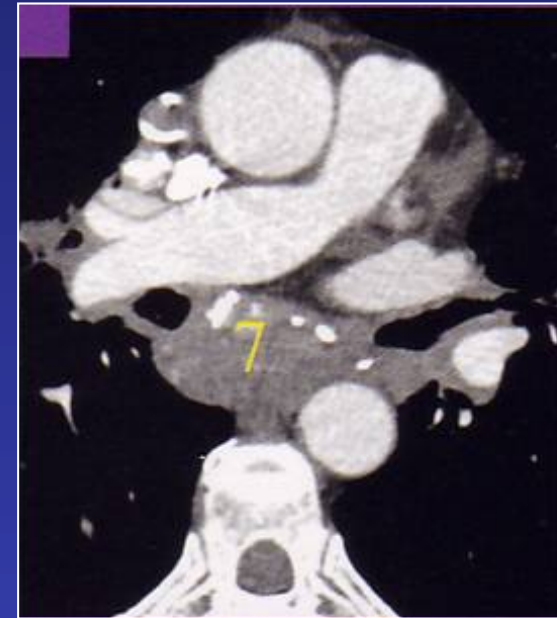
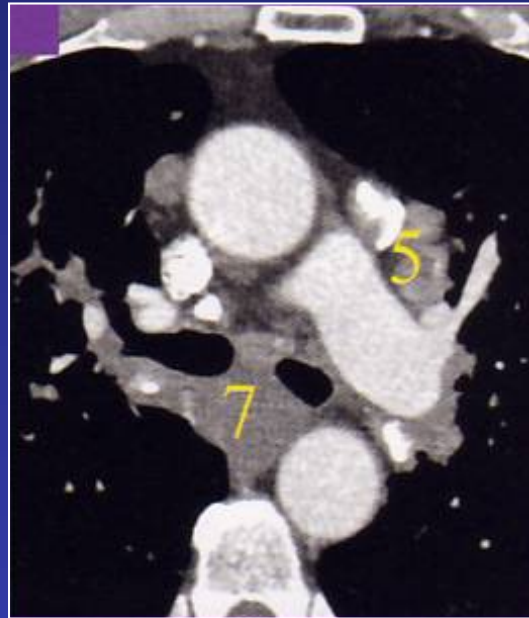
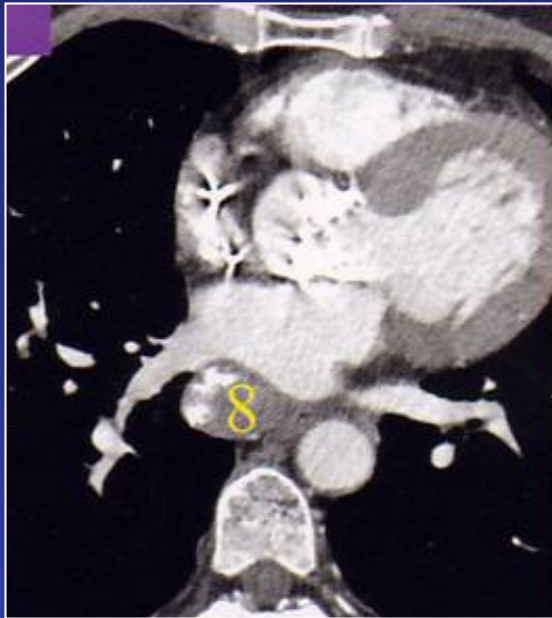
Aspect typique de N1



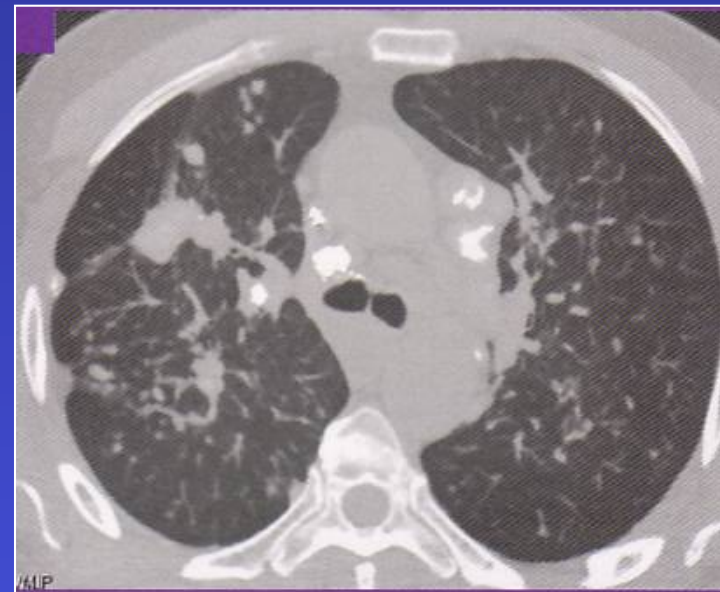- Aspect typique d'adénocarcinome bronchique avec adénopathie hilare homolatérale

**EVOLUTION D'UN ADENOCARCINOME
QUI, EN 9 MOIS, EST PASSE DU STADE
T1 N0 M0 AU STADE T2 N2 (LOGES 4 ET
5) M0**

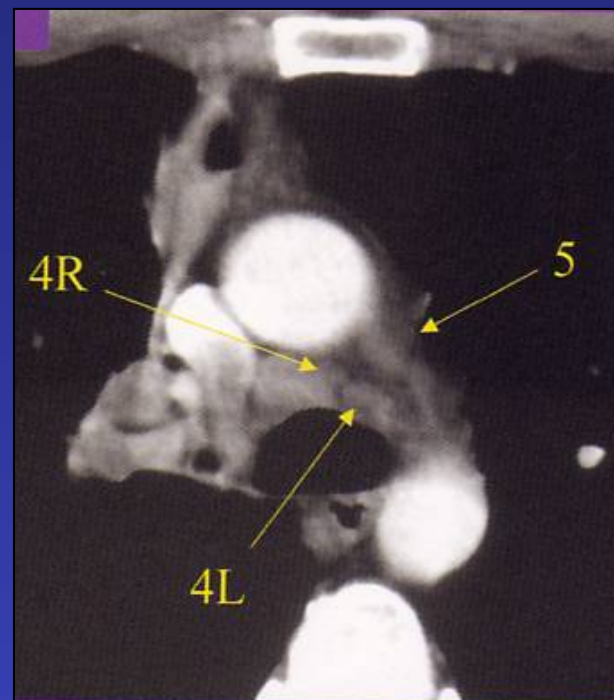
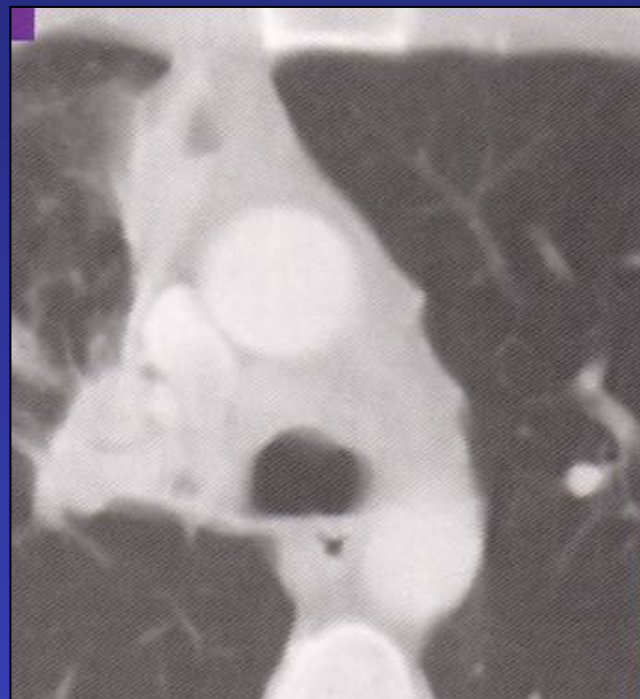


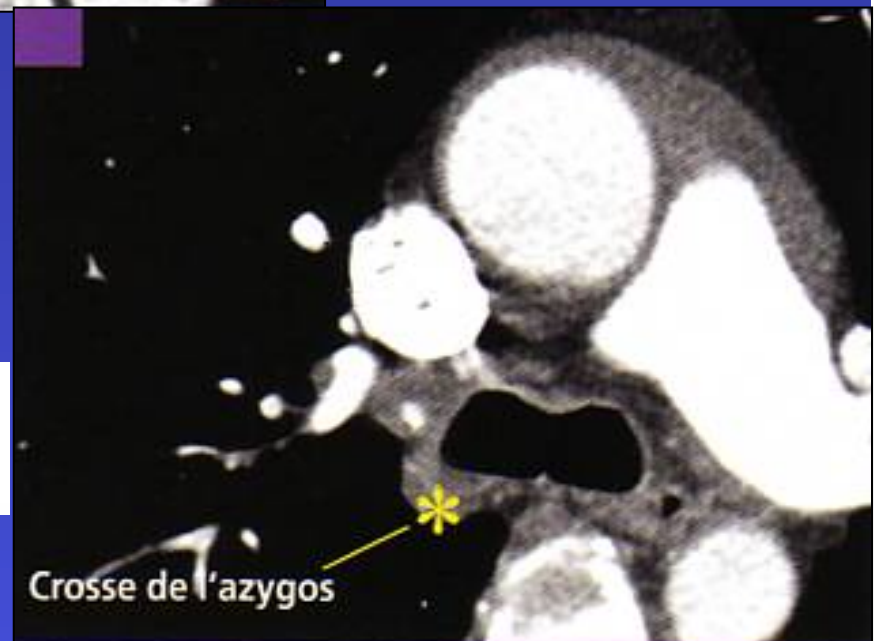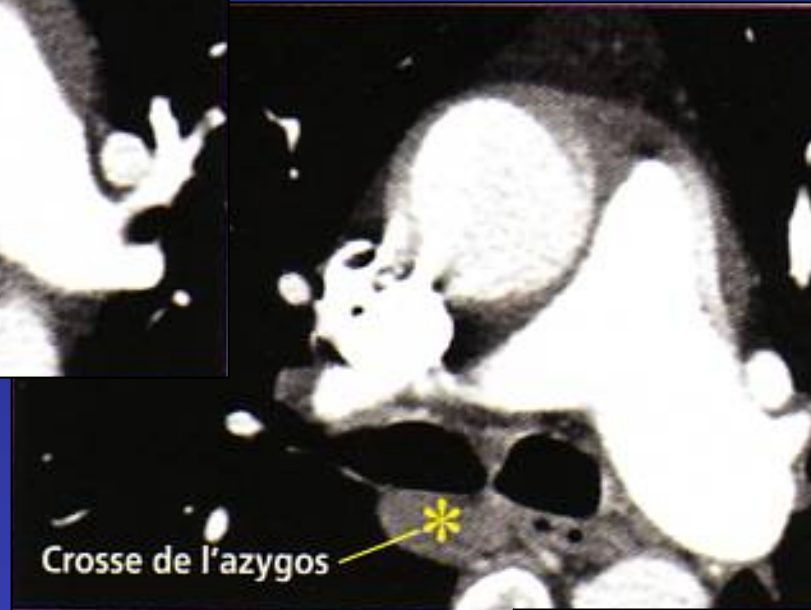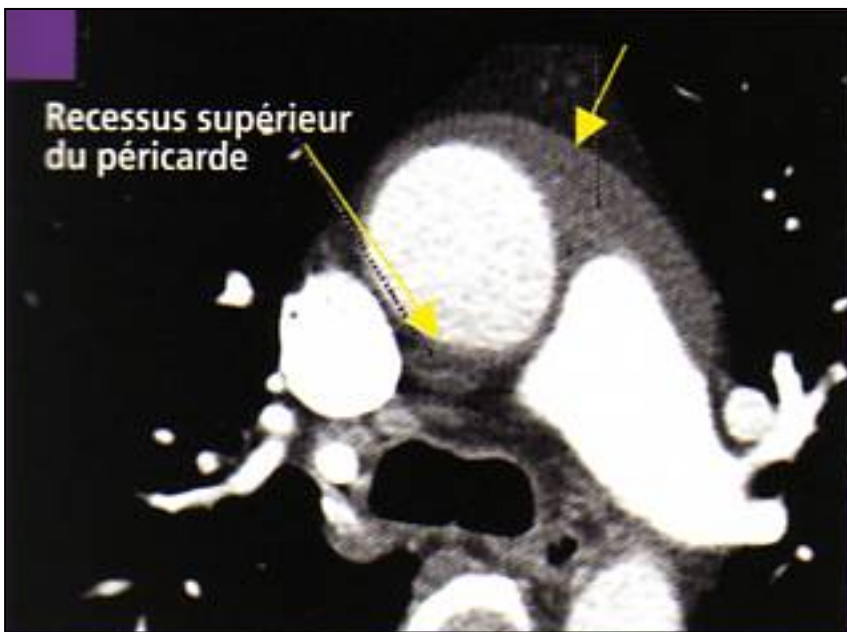


Malade de 65 ans présentant une sarcoïdose ancienne et un cancer bronchique révélé par hémoptysies.
Le caractère massivement calcifié des ganglions médiastinaux hypertrophiés évoque plutôt une atteinte sarcoïdique que des métastases ganglionnaires.
Le même cas de figure peut se rencontrer chez les malades atteints de silicose et développant un cancer bronchique.



Carcinome bronchique lobaire supérieur droit au contact du hile et du médiastin, sans envahissement (pT2). Les ganglions médiastinaux (loges 4R, 4L et 5) étaient infectieux (pT2N1M0).



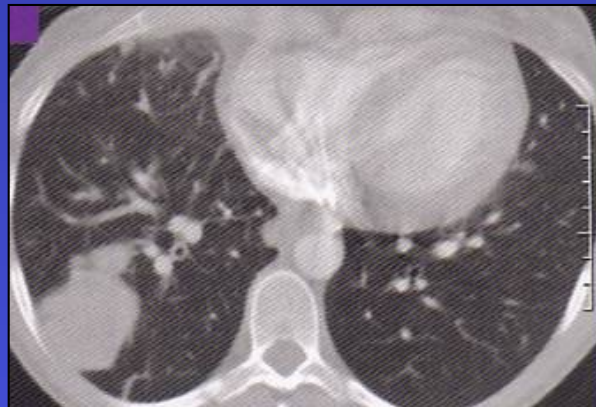
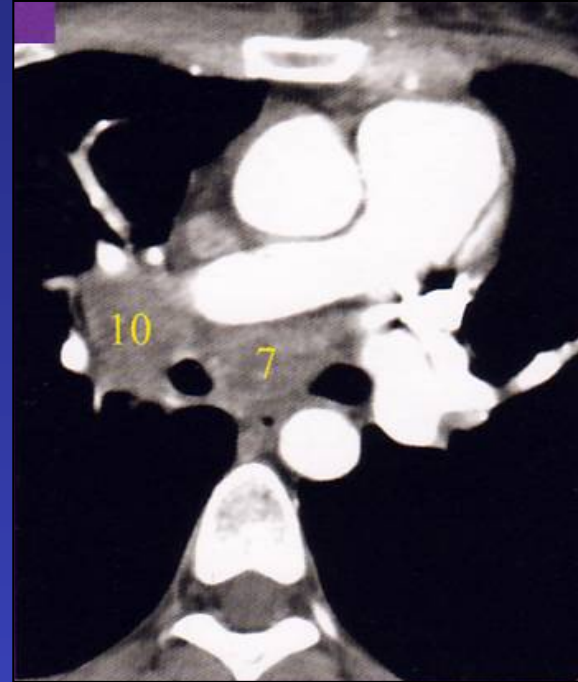
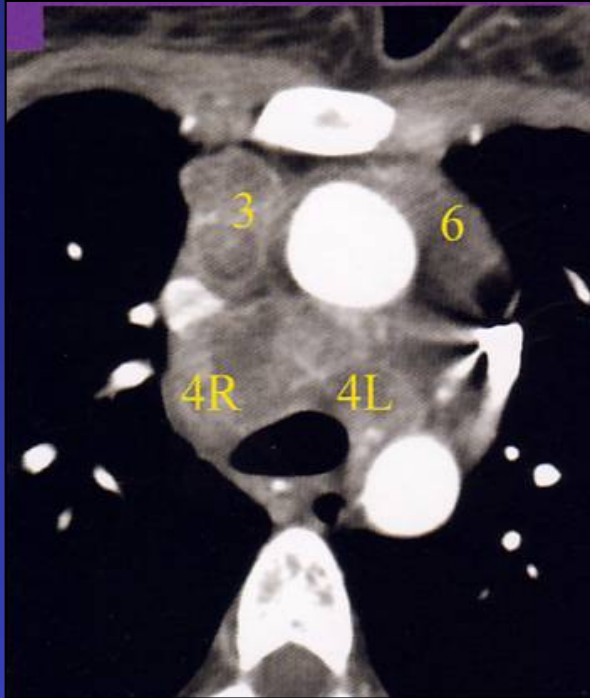


Enfin, il faut noter la fréquence des kystes bronchogéniques dans le ligament triangulaire qui peuvent, dans le cadre d'un bilan de cancer bronchique, faire discuter d'une localisation dans la loge 9.

Le problème du N3

- Affirmer le N3 contre-indique la chirurgie
- Une atteinte controlatérale peut être isolée par saut de relais ganglionnaires (skip métastases)
- L'imagerie est elle suffisante?

ASPECT DE N3 EVIDENT



Opacités en nappe sans délimitation des contours ganglionnaires intéressant la totalité du médiastin homo et surtout controlatéral 4L et 6, ce qui entraîne la stadification N3.

TEP ou TDM ?

Table 7. Comparison of Our Findings With Other Larger, Recent Reports

Author	Analysis Type	Year Published	Nodes Sampled	Number of Patients or Nodes	Sensitivity	Specificity	PPV	NPV	Accuracy
Cerfolio [23]	Patient	In press	N1 only	400 pts	67%	78%	25%	96%	78%
			N2 only		71%	77%	44%	91%	76%
Graeter [22]	Nodal	2003	N1 only	1460 nodes	75%	96%	18%	99%	96%
			N2 only	1972 nodes	60%	95%	37%	98%	92%
Vesselle [18]	Patient	2002	N2 or N3 only	102 pts	100%	56%	62%	100%	75%
			N0, N1, N2, N3	469 nodes	94%	79%	49%	98%	82%
Kernstine	Patient	2002	N2 only	142 pts	81%	96%	92%	90%	91%
Gupta [5]	Nodal	2000	N2 only	237 pts	80%	81%	46%	95%	81%
			N1, N2, N3		82%	82%	51%	95%	82%
Roberts [8]	Patient	2000	N1, N2, N3	77 pts	87%	91%	—	—	82%
Farrell	Patient	2000	any med node	100 pts	88%	91%	—	96%	—
			regional lymph nodes	84 pts	82%	86%	47%	97%	86%
Dwamena [21]	Meta-analysis	2002	N2 or N3 only		100%	92%	40%	100%	—
			N1 only		71%	96%	62%	97%	—
Steinert	Patient	1997	any med node	514 pts	79%	89%	—	—	—
Vansteenkiste	Nodal	1997	N1, N2, N3	62 pts	88%	98%	—	—	—
	Patient	1997	any med node	50 pts	66%	96%	—	—	—

NPV = negative predictive value; PPV = positive predictive value.

- En général TEP supérieur au TDM quelque soit le paramètre étudié
- Couplage images TEP et TDM fondamental (fusion NON obligatoire...)

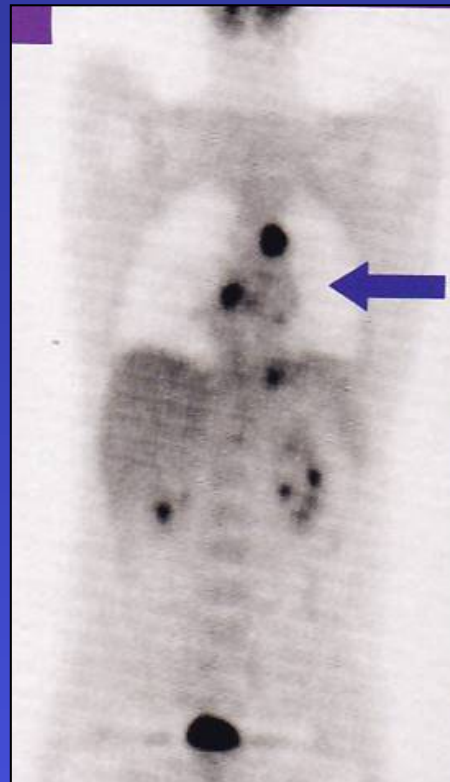
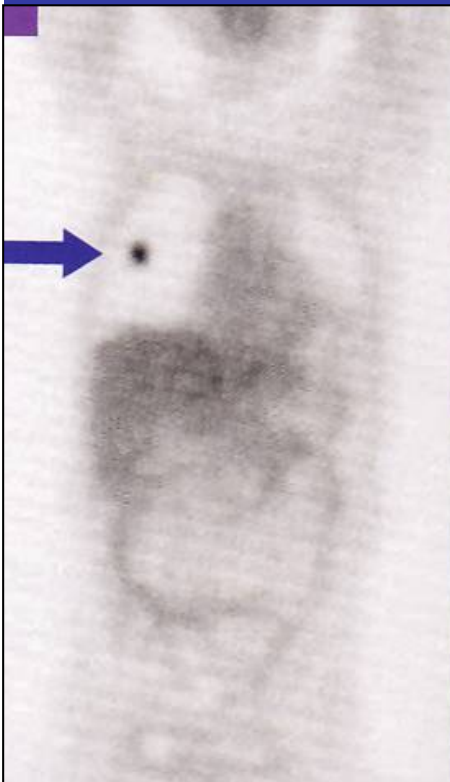
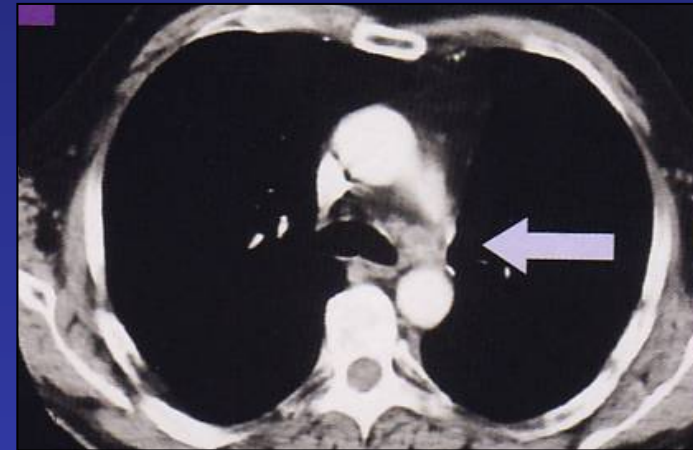
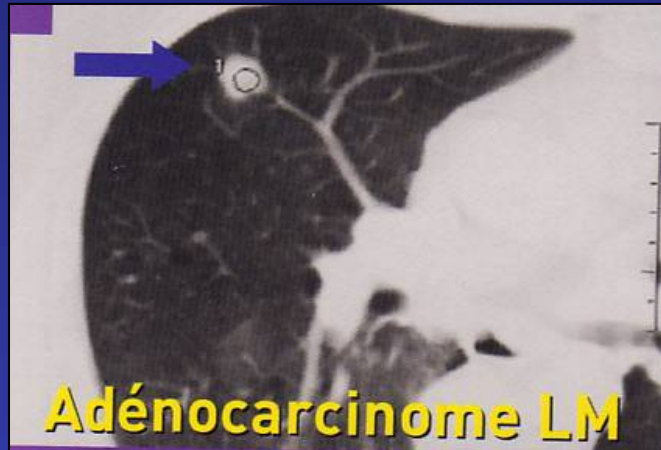
TEP et médiastin

- Utilisé depuis longtemps [Wahl 1994]
- Biais de vérification des ganglions mais:
- TEP > scanner : 40/56 contre 28/56 patients correctement stadifiés (fusion +1!) [Vansteenkiste, 1998]
- Difficultés pour ganglions hilaires

TEP et médiastin (2)

- Sensibilité : 71 à 93%
- Spécificité : 85 à 100%
- VPN 87 à 97 %
- VPP 30 à 93 % : Risque de faux positifs
- Performances variables suivant les loges ganglionnaires
- Causes des FP et des FN ?

HYPERFIXATION DE LA TUMEUR LOBE MOYEN ET DE L'ADENOPATHIE DE LA FENETRE AORTO-PULMONAIRE : N3?



Homme de 55 ans, fumeur. Nodule lobaire moyen droit.
En TDM : Adénomégalies dans la fenêtre aorto-pulmonaire gauche (en rouge). Hypertrophie inflammatoire ou envahissement malin ?
En TEP, fixations parenchymateuses et médiastinales droites et gauches très suspectes.
Abord par médiastinostomie antérieure : Adénocarcinome.
Classement TNM : p T1 N3.
Révélation par la TEP d'un envahissement malin controlatéral rendant illusoire la chirurgie.

Atteinte Controlatérale (2)

- Valeur d'un TEP négatif :
 - Autoriserait la chirurgie d'emblée?
 - Pourquoi vérifier?
 - Prise en charge des micrométastases
- Valeur d'un TEP positif :
 - Récuse l'option chirurgicale?
 - Analyse du nombre de lésions
 - Localisation des anomalies
 - Vérification obligatoire?

Vérification histologique

- Hautement souhaitable mais :
 - Comment la réaliser ?
 - Place de la médiastinoscopie axiale indiscutable dans les loges accessibles
 - Loges droites (baryty essentiellement)
 - Quid des autres loges?
 - Place de la médiastinotomie 3^e espace?

TEP et N (SOR)

- La TEP-FDG est indiquée pour la détermination de l'extension locorégionale des cancers bronchopulmonaires (standard, niveau de preuve A), bien que certaines adénopathies inflammatoires puissent être à l'origine de faux positifs.

Métastases (M)

- Cibles préférentielles :
 - Cerveau
 - Os
 - Surrénales
 - Foie
 - Poumon controlatéral
- Seules certaines métastases synchrones et uniques (cerveau, poumon...) peuvent bénéficier de chirurgie

LE FOIE

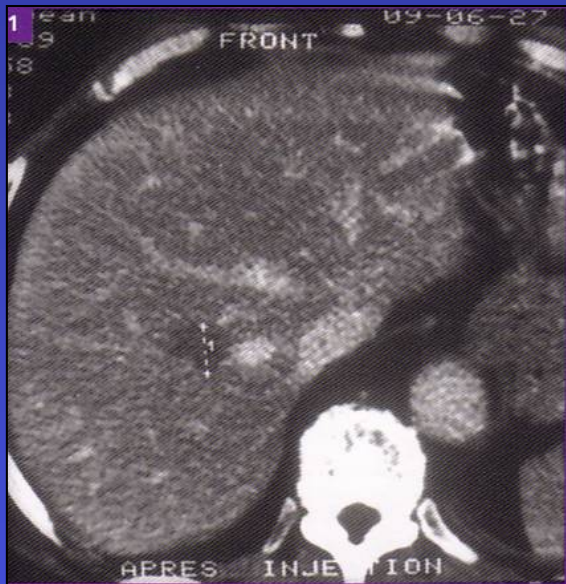Pour nous, l'étude du foie (et celle des surrénales) doit être incluse dans l'examen TDM en suivant le balayage thoracique au temps portal (70^e seconde).

On réalise une échographie en un second temps, seulement si un doute persiste et notamment devant de petits kystes biliaires fréquents chez le sujet âgé qui peuvent en donner pour de petites métastases par effet de volume partiel.


LES SURRÉNALES

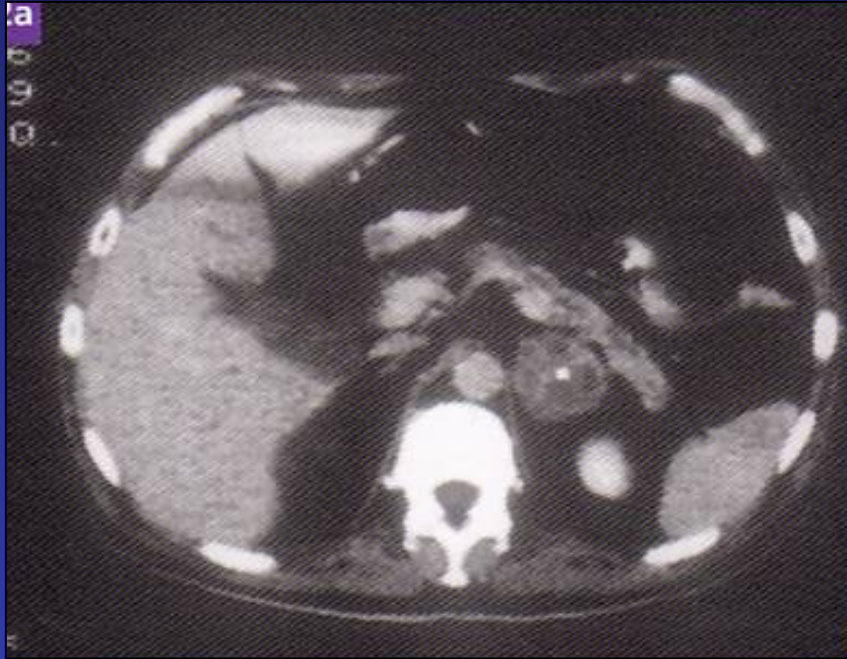
La fréquence élevée, jusqu'à 27 % (25), des métastases surrénaliennes dans les séries autopsiques est connue. Il n'a pas été étonnant de découvrir des anomalies surrénaliennes sur les coupes basses pouvant être réalisées lors de la TDM thoracique. Très vite, la question s'est posée de savoir si ces anomalies étaient ou non d'authentiques métastases. Pour explorer les surrénales, c'est la technique TDM qui est actuellement privilégiée (malgré certaines insuffisances). Les études visant à comparer l'échographie et la TDM (26) ont très rapidement démontré la supériorité de la TDM, tant sur le plan de la sensibilité que de la spécificité.

IRM supérieure à TDM ...mais la TEP est supérieure.

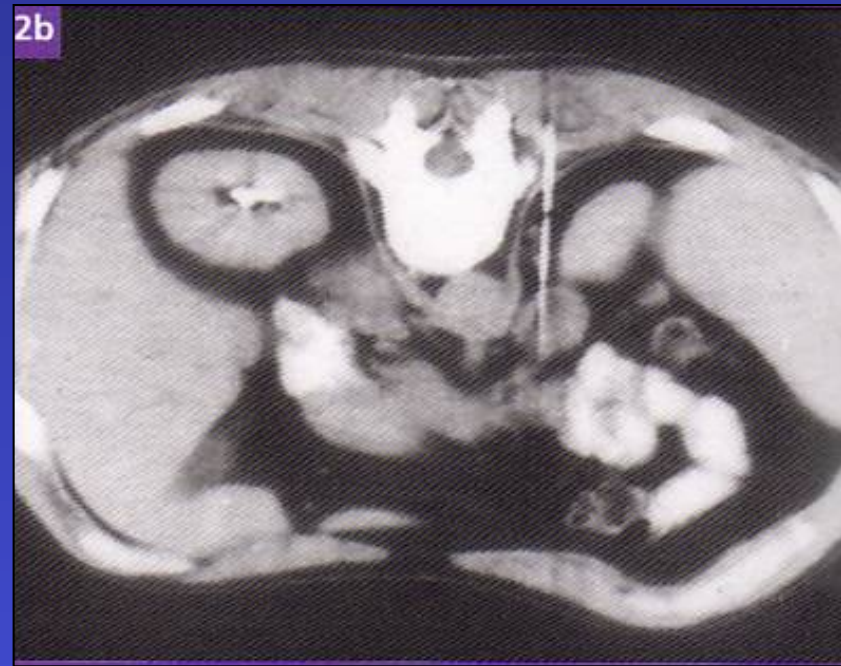


Métastase hépatique





Métastase surrénalienne

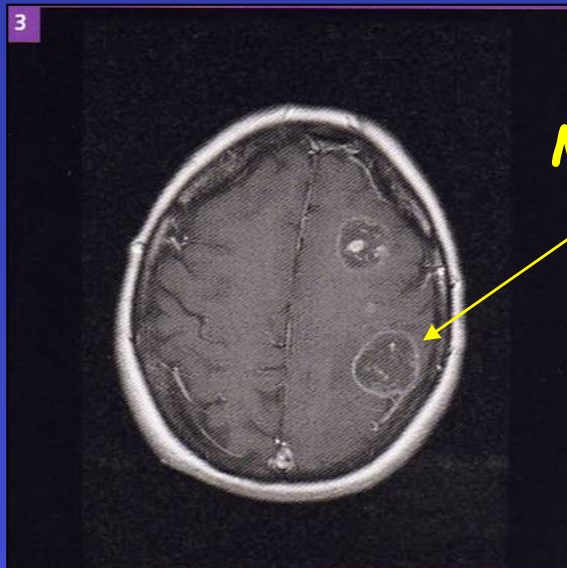

Métastase surrénalienne, biopsie sous TDM

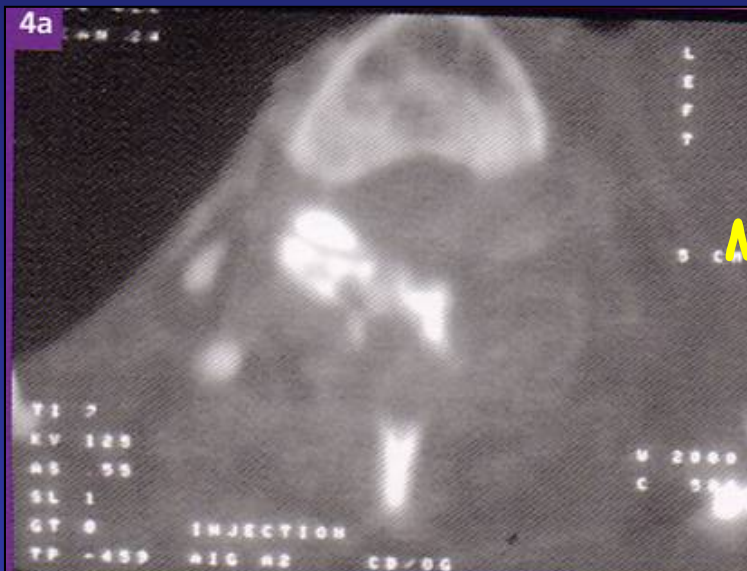LE CERVEAU

Actuellement, deux techniques permettent de déceler la présence de métastases cérébrales : la tomodensitométrie (TDM) et l'imagerie par résonance magnétique (IRM). La TDM s'est rapidement imposée comme un examen performant, rapide, peu traumatisant et d'accès globalement facile. Idéalement, l'exploration de l'encéphale en scanner doit se faire avant et après injection d'iode, avec des coupes fines séquentielles de 3 mm jointives au niveau de la fosse postérieure et de 5 mm jointives à l'étage sus-tentorial.

Le scanner est souvent réalisé après l'étude du thorax, avec d'emblée injection d'iode. Une série sans injection pourra être faite ultérieurement dans les rares cas où il existe un doute diagnostique entre une prise

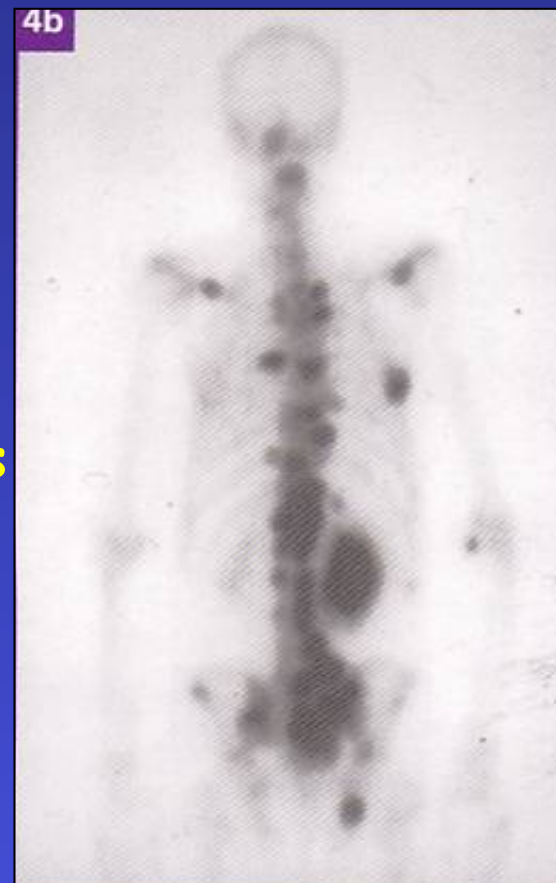


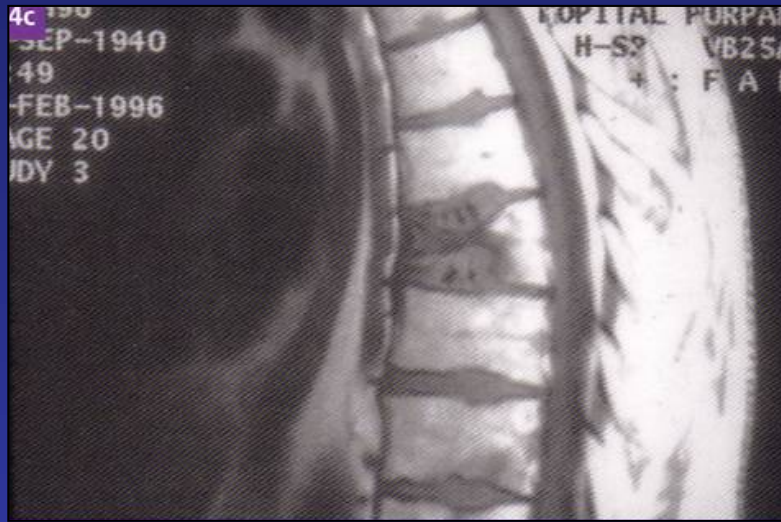Métastase cérébrale - IRM



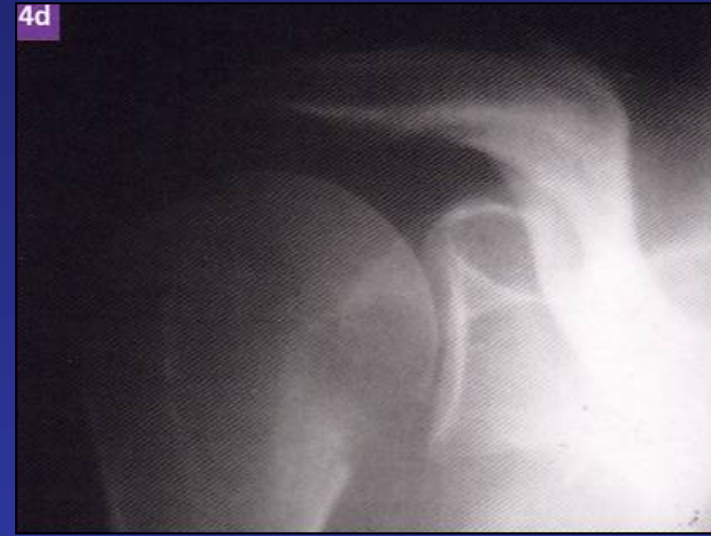Métastase osseuse vertèbrale - TDM

Métastase osseuse - Scinti - os





Métastases osseuses - IRM



**Métastases osseuses-Cliché
simple**

Pour les CBPC, peu d'articles se sont intéressés à leur diffusion métastatique osseuse. Un travail (17) a analysé l'extension à la moelle osseuse des CBPC en comparant biopsie osseuse et IRM. Il conclut que l'IRM du rachis présente une sensibilité supérieure à la biopsie médullaire de la crête iliaque.

En 2003, des travaux nouveaux en IRM sont apparus et nous avons nous-mêmes un travail en cours sur l'IRM "corps entier" (os et thorax) comparée à la scintigraphie.

Ce travail retrouve les mauvais résultats de la scintigraphie et compare aussi l'IRM à la TEP avec laquelle les résultats sont voisins... Mais l'étude du cerveau n'est pas possible en TEP et l'IRM cérébrale (au moins) reste incontournable à notre avis. Le bilan futur souhaitable sera peut-être le couple IRM cérébrale et TEP aussi bien pour le CBPC que pour les CBNPC.

TEP et métastases (SOR)

- La TEP-FDG est indiquée pour la détermination de l'extension à distance, notamment surrénalienne, des cancers bronchopulmonaires (Standards, niveau de preuve A).
- La TEP-FDG n'est pas indiquée dans la recherche des métastases cérébrales des cancers bronchopulmonaires (Standard, accord d'experts).
- Des études complémentaires sont nécessaires pour documenter les différences de performances entre TEP-FDG et scintigraphie osseuse aux biphosphonates dans le bilan d'extension osseux des cancers bronchopulmonaires (Recommandations, accord d'experts)

TEP et prise en charge

- Changement de stade N dans 13 à 47% souvent aggravation
- Changement de stade M entre 9 et 20%, environ 1/3 d'amélioration 2/3 d'aggravation vs TDM
- Changement de prise en charge 18 à 62% des cas avec environ 60% d'abstention chirurgicale

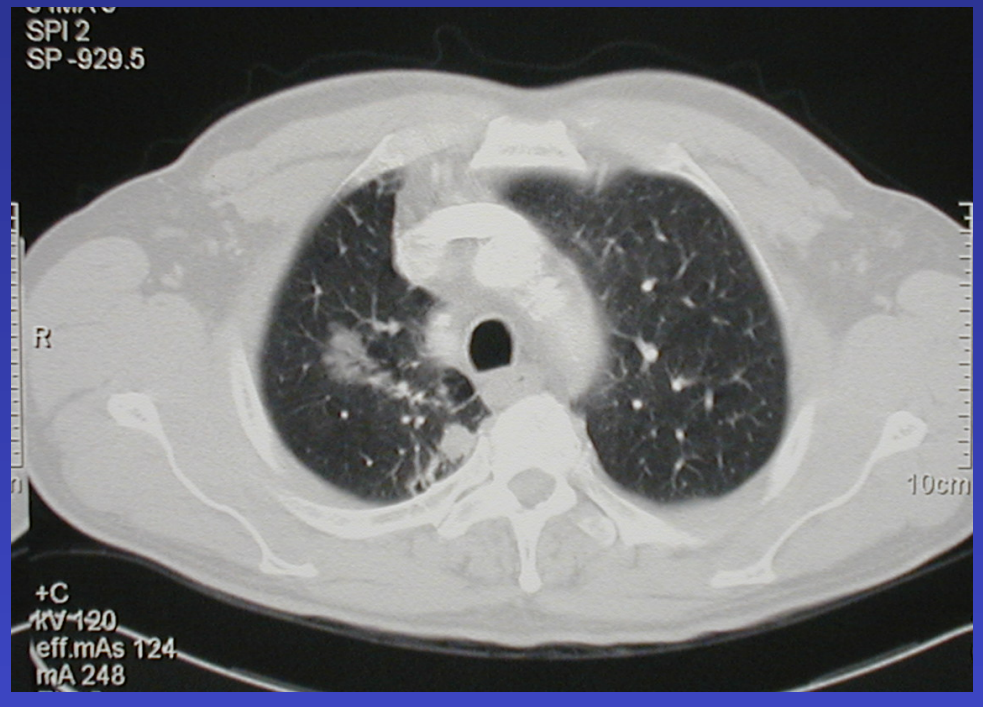
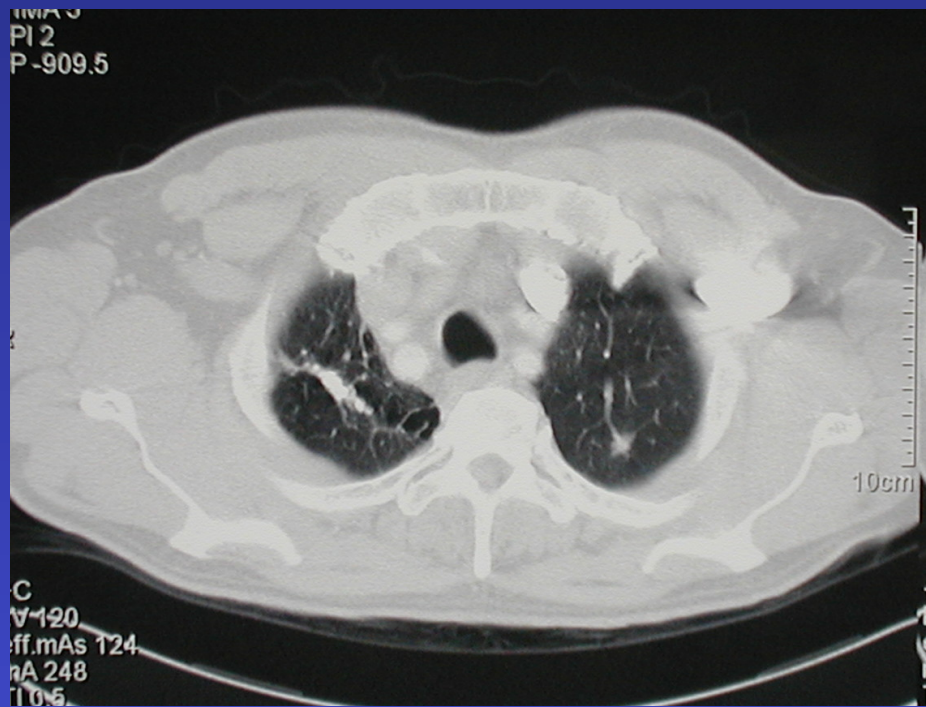
Staging avec TEP

Lésions multiples

Mr C, 65 ans

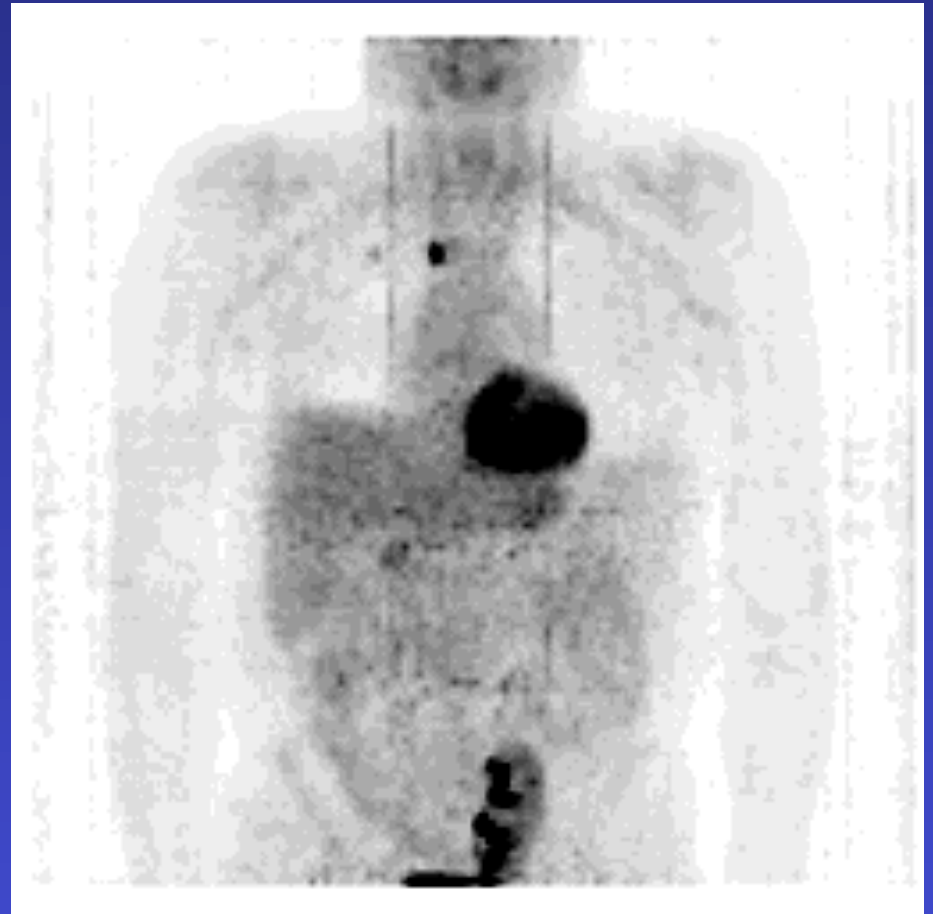
- Antécédent tuberculose apicale droite (1959)
- Opéré d'une LID pour bronchioloalvéolaire classé pT1N0M0
- Apparition nodule LSG
- Augmentation de taille d'un nodule LSD

TDM



TEP


- Options thérapeutiques :
- Totalisation par pneumonectomie droite si lésion G non active
- Chimiothérapie si nodule G actif
- Evaluation par TEP



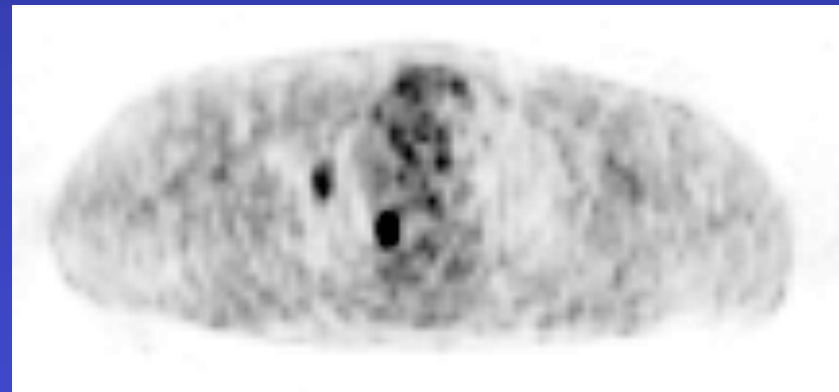TEP

La TEP retrouve :

- Une fixation du nodule gauche faible mais significative



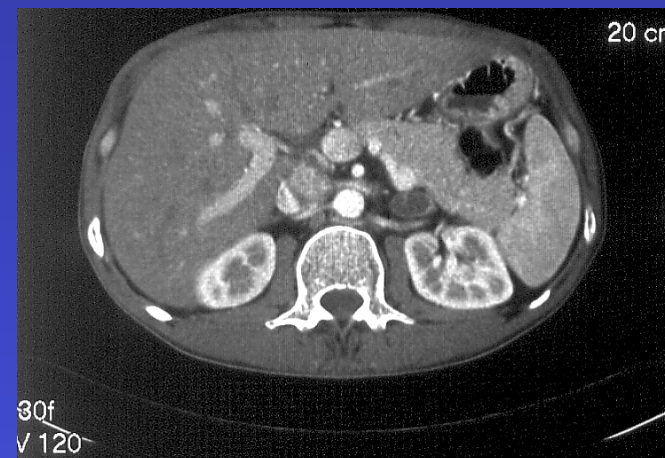
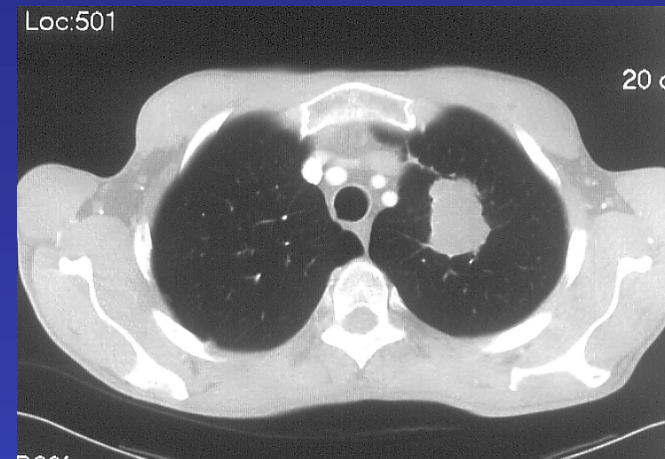
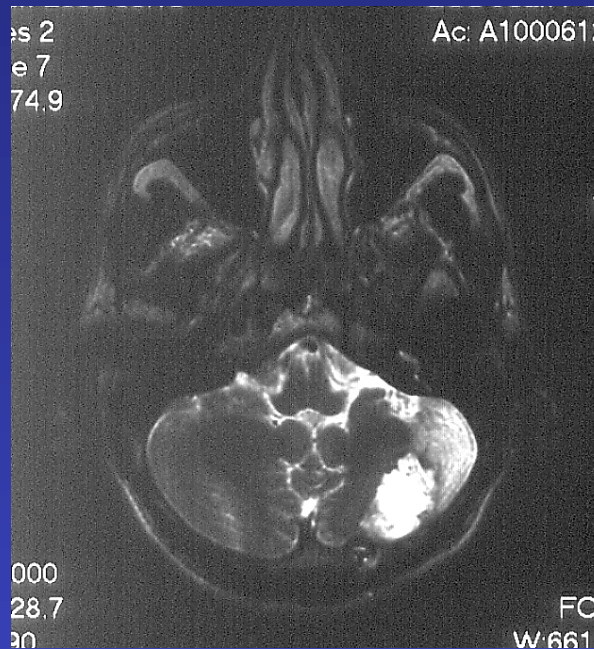
- Une fixation du nodule droit et de l'image « séquellaire »



Métastase unique cérébrale

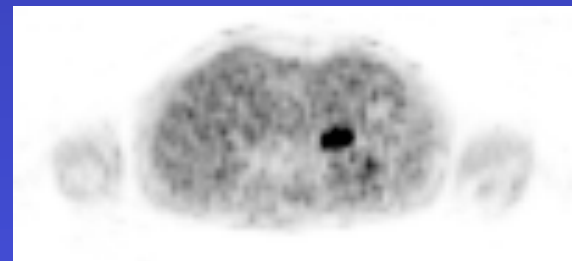

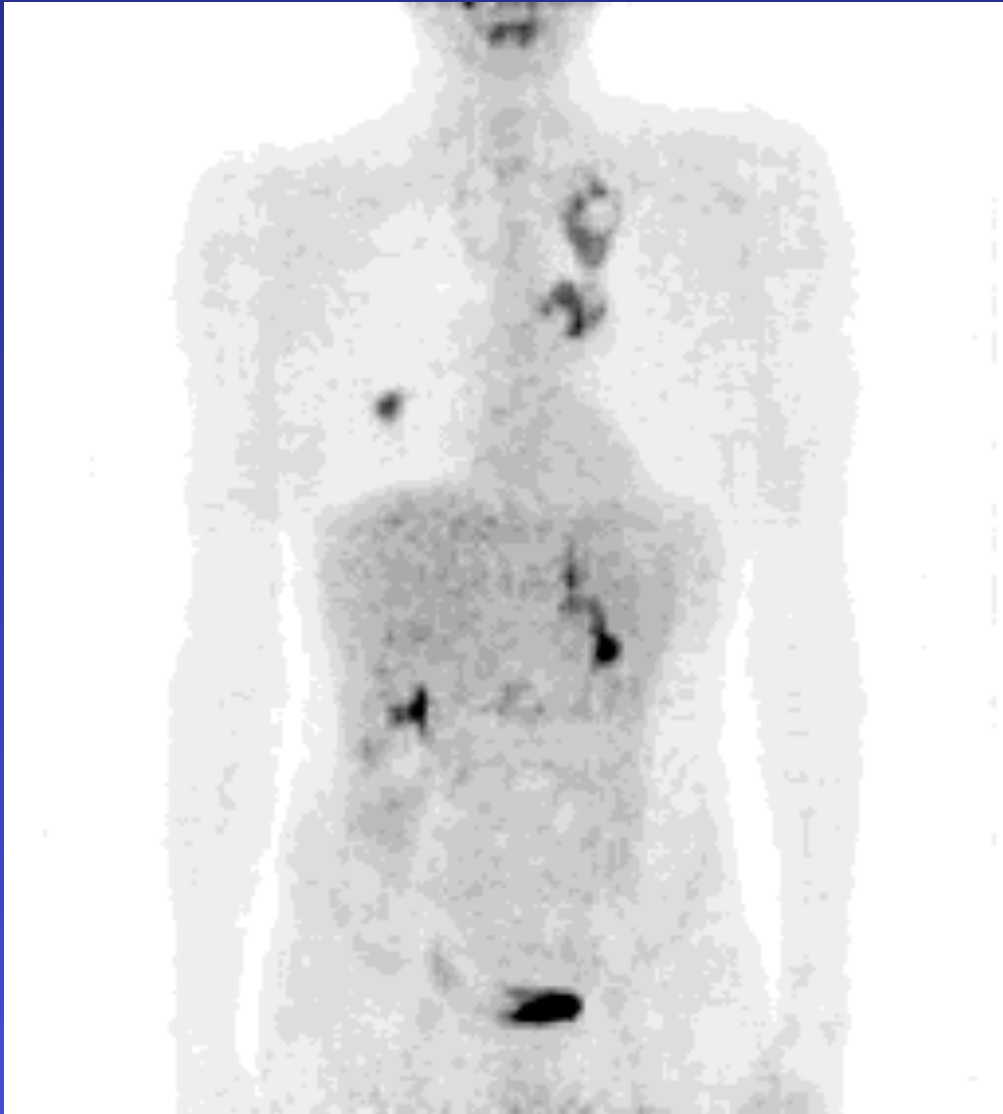
- Mr Q..., 50 ans, exérèse en urgence d'une métastase cérébelleuse révélée par une cervicalgie.
- Découverte d'une masse du LSG, classée cT3/4 NO.
- Surrénale G suspecte, bilan d'opérabilité

Bilan Imagerie



- IRM cérébrale
- TDM thoraco-abdominale

TEP



Résultats

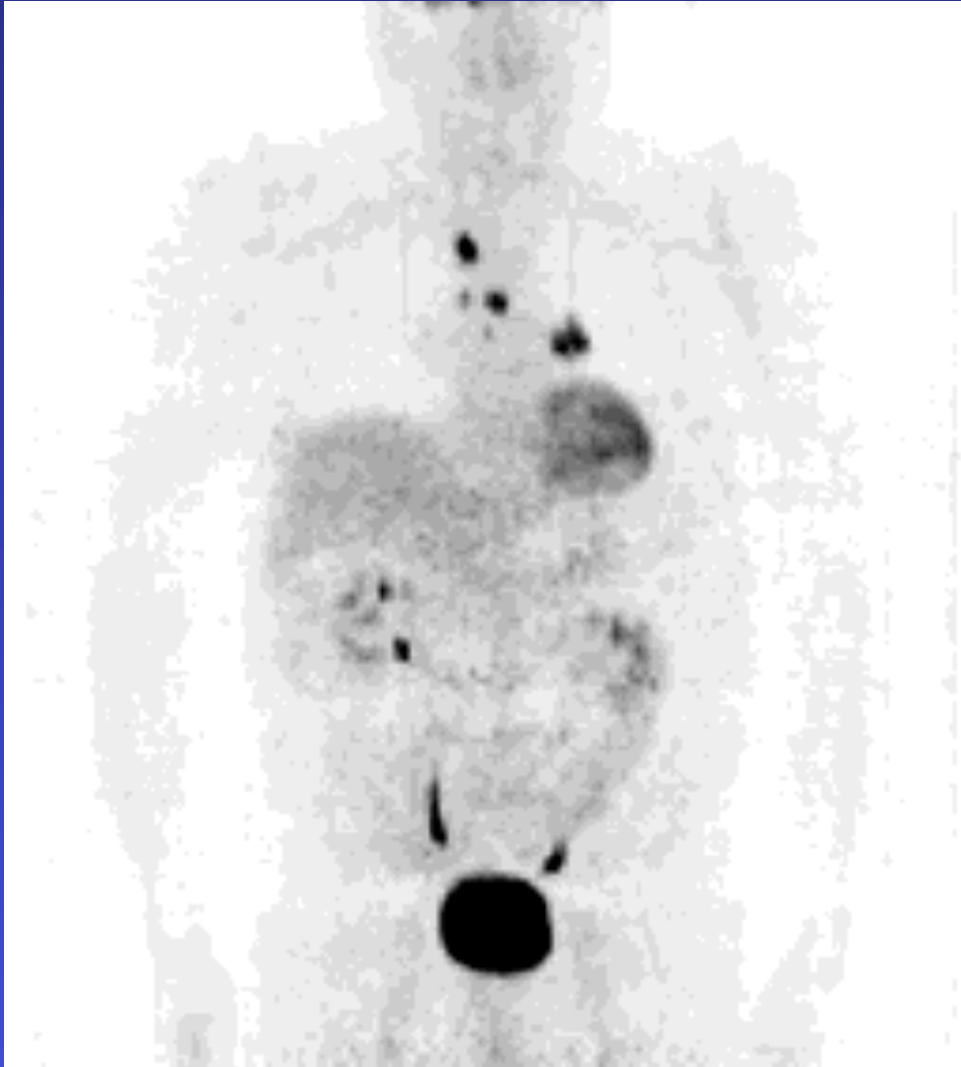
- Masse tumorale hyperfixante en périphérie, accompagnée de ganglions homolatéraux.
- Localisation controlatérale en contact avec la paroi antérieure
- Hyperfixation de la loge surrénalienne G
- Patient classé N2M1

Extension médiastinale

Mr H..., 71 ans

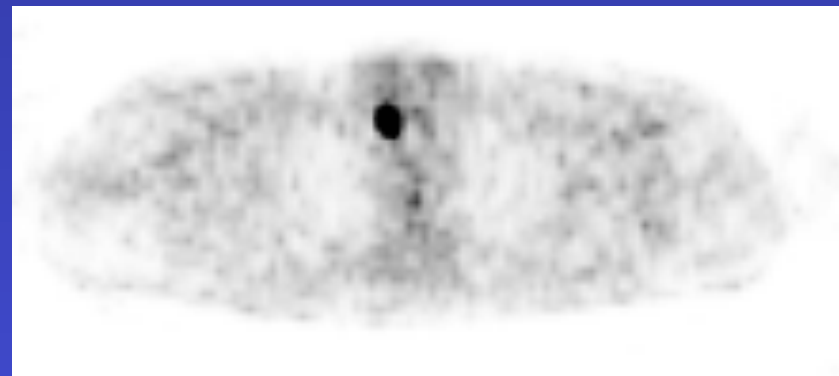
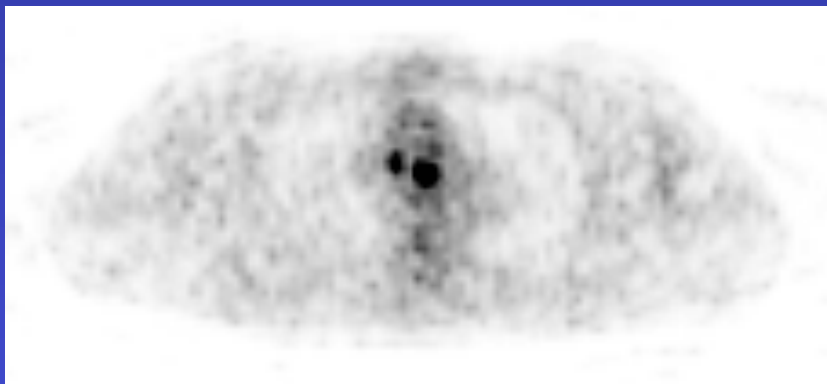
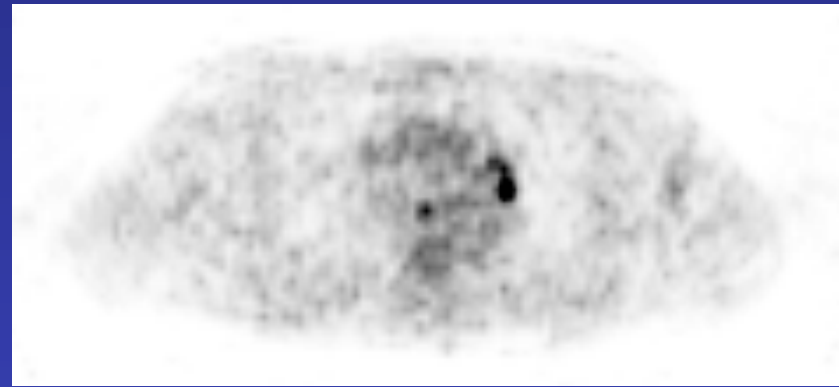
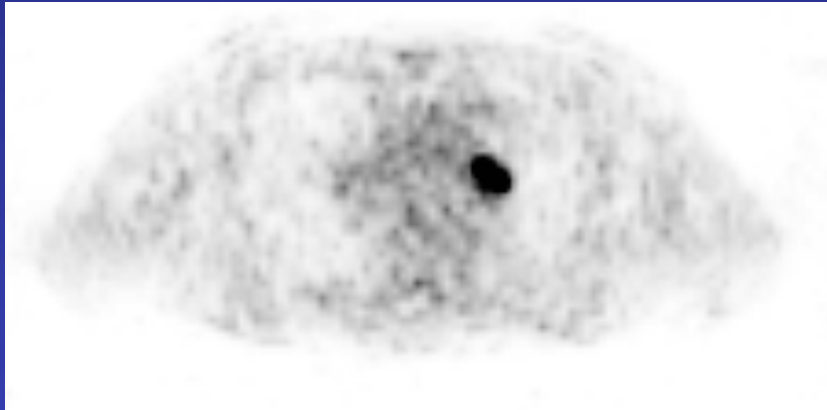
- porteur d'un épidermoïde de la lingua.
- Doute sur une extension médiastinale controlatérale
- et sur une lésion surrénalienne droite au TDM.
- Cardiopathie ischémique associée.
- Bilan d'opérabilité

TEP



- **Fixations des ganglions médiastinaux :**
- **Fenêtre aorto pulmonaire**
- **Barety Ht et bas**
- **Sous carinaire**
- **Pas d'autre localisations**

TEP (2)



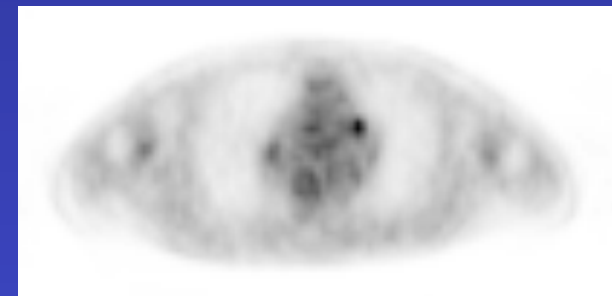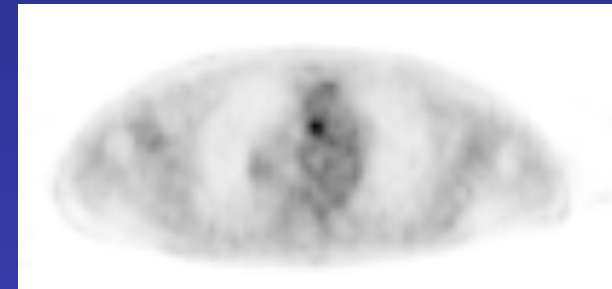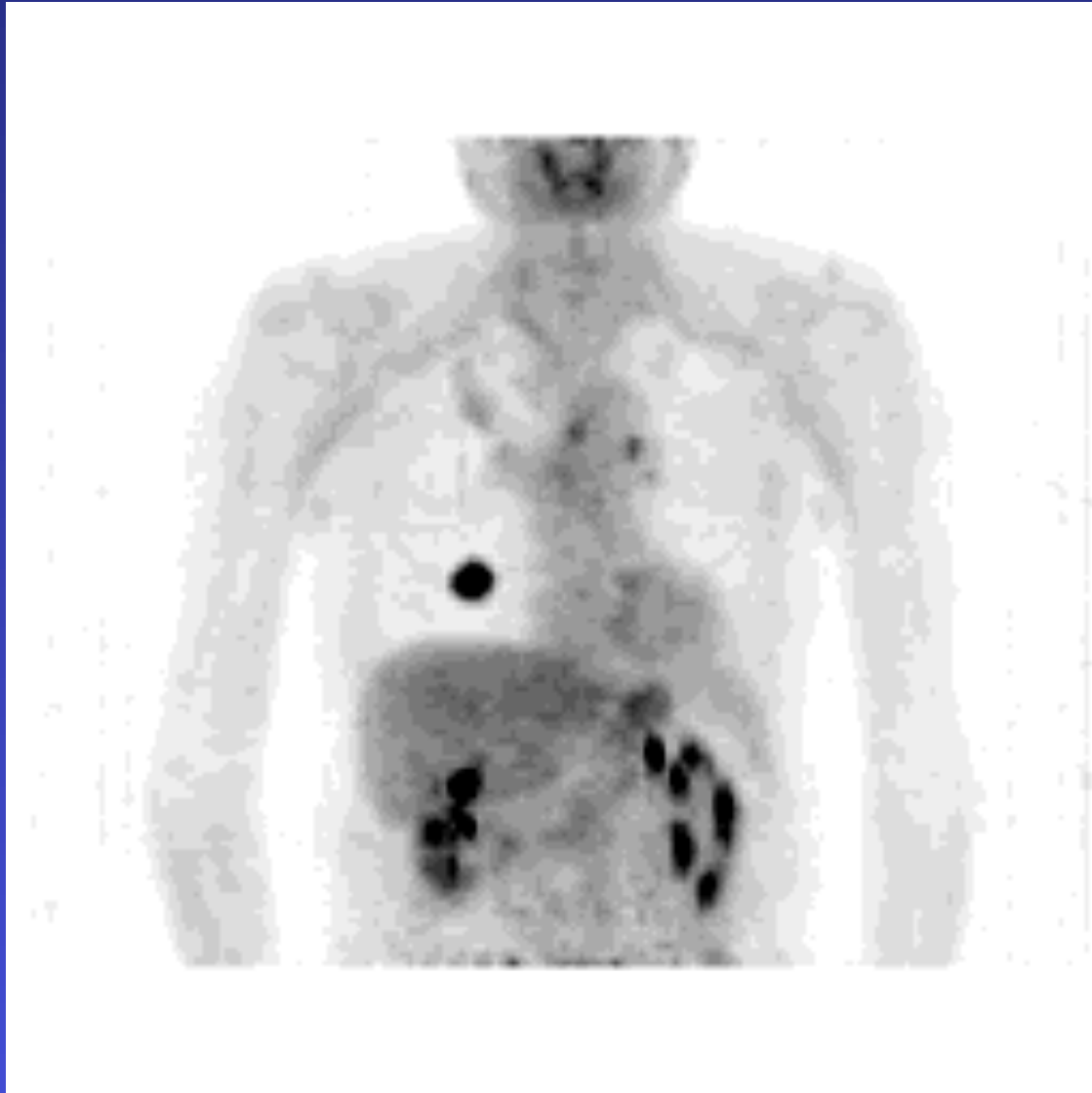
Résultats

- Patient classé c N3M0
- Option thérapeutique :
- Contrôle de la loge de Baretty par médiastinoscopie axiale
- Chirurgie si négatif

Evaluation nodules

- Patient porteur d'une lésion LSD d'aspect séquellaire
- Lésion LID sans diagnostic
- Bilan décisionnel

TEP



Résultats

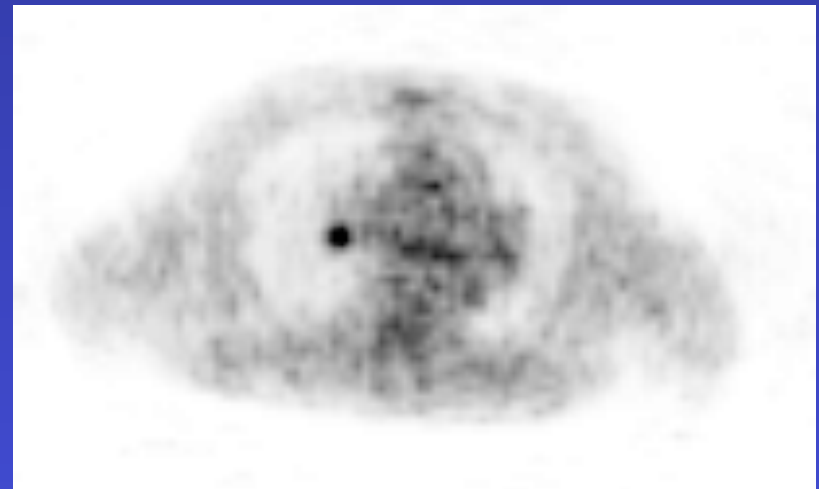
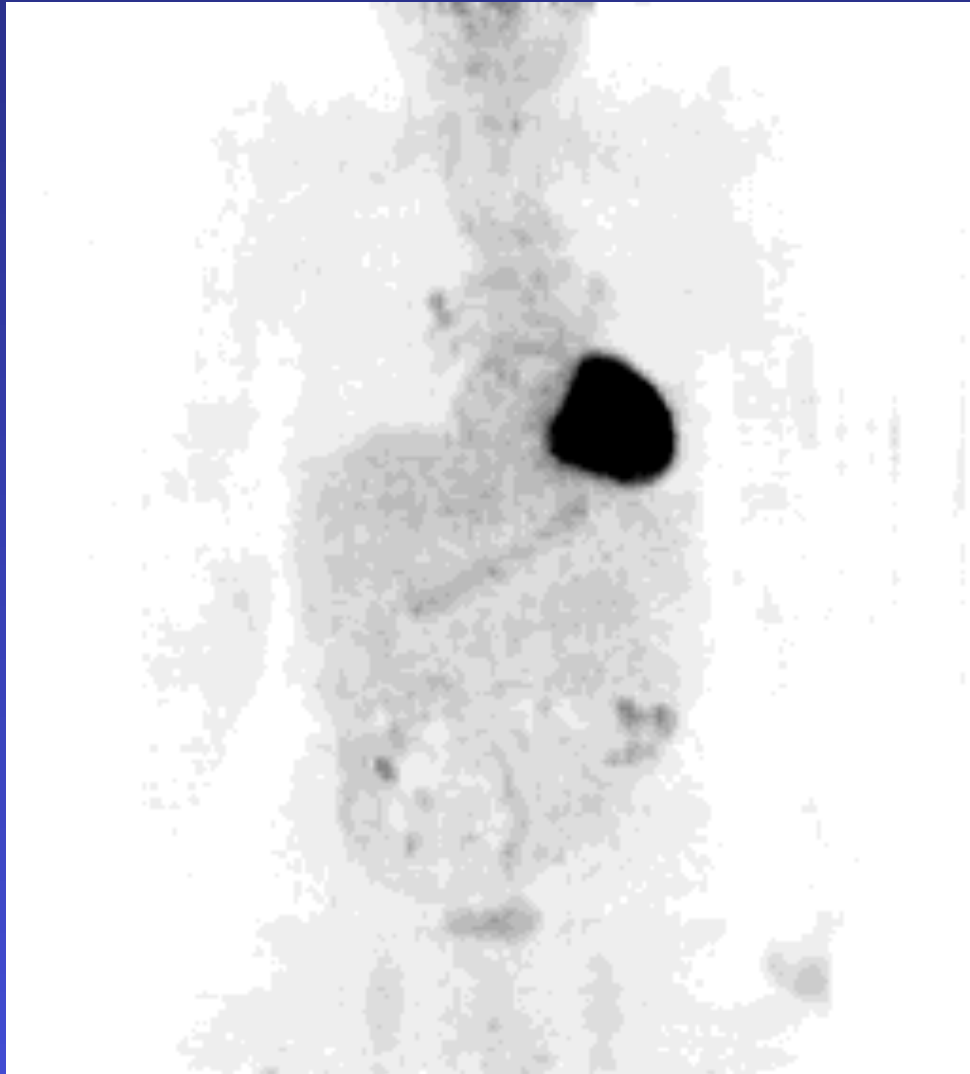
- Patient classé N3M0
- Option thérapeutique ?
- Pas évidente car contrôle loges gauches impossibles par médiastinoscopie axiale
- Médiastinotomie du 3e espace?
- Chirurgie d'emblée?

Extension médiastinale

Mr B..., 71 ans,

- épidermoïde LSD
- extension ganglionnaire homolatérale.
- Doute sur un ganglion controlatéral.

TEP



Résultats

Probable extension ganglionnaire :

- Homolatérale hilare
 - Sous carinaire
 - Controlatérale
- Hyperfixation de D5 : métastase osseuse
- Patient classé cN3M1, non chirurgical

Traitement

- Traitement chirurgical le plus efficace
- Seuls 20 à 25 % sont résécables au moment du diagnostic
- Survie stades I et II chirurgicaux : 39 à 75%
- Survie après RT curative : 15 à 20%
- La chimiothérapie est palliative
- Importance de la définition du stade

Stratégie Thérapeutique

- Déterminer le stade pour affirmer la résecabilité (IIIb et IV non chirurgicaux)
- Définir l'opérabilité du patient
- Préciser le geste (lobectomie, pneumonectomie, resection de paroi, de la VCS, etc...)
- Discuter les traitements adjuvants

Bilan d'opérabilité

- Etat général (stade OMS)
- Etat cardiovasculaire :
 - Clinique, ATCD
 - FEV, Scintigraphie myocardique
- Etat respiratoire :
 - VEMS
 - VO₂ Max (> 15ml/mn/kg)
 - Scintigraphie pulmonaire

Scintigraphie pulmonaire

- Explore la perfusion et/ou la ventilation pulmonaire
- Utilise des macro agrégats d'albumine technéciée de taille inférieure aux capillaires (perfusion)
- Des aérosols marqués au Tc ou des gaz radioactifs (ventilation)
- Montre l'état fonctionnel du parenchyme

Bilan pré-opératoire

- Tumeur de l'apex gauche : Pneumonectomie nécessaire
- Pas de dissociation ventilation-perfusion.
- VEMS = 2 litres, rapport (moyenne sur les faces antérieure et postérieure sommées) : 70 % à D, 30 % à G
- VEMS prédit à 1,4 litre, autorisant l'intervention chirurgicale.

Bilan pré-opératoire

- Tumeur postéro basale droite : Pneumectomie nécessaire
- VEMS = 1,3 litres, rapport (moyenne sur les faces antérieure et postérieure sommées) : 55 % à D, 45 % à G
- VEMS prédit à 0,6 litre, interdisant l'intervention chirurgicale.

Recherche de récurrences

- Locales et à distance
- Peut permettre d'envisager une totalisation
- Complément radiothérapeutique
- Indication de chimiothérapie
- Le TDM est en première ligne mais...

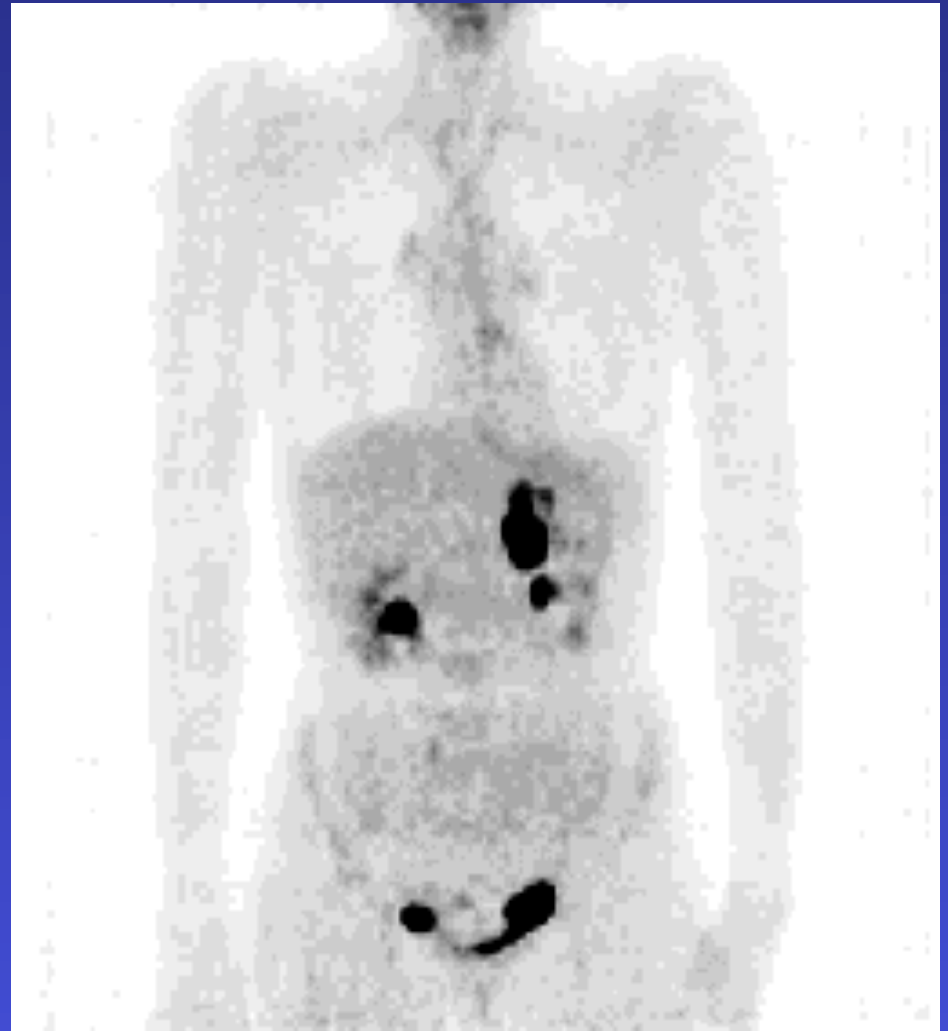Recherche de récurrences

Mme B, 49 ans

- Opérée d'une lobectomie supérieure droite pour adénocarcinome T2N1M0 il y a 2 ans
- Depuis 1 an ascension régulière de l'ACE
- 3 TDM considérés comme normaux

TEP

- Petite fixation en bande au niveau de la suture
- Très importante hyperfixation de la surrenale G
- Relecture TDM : surrenale anormale avec augmentation de taille depuis 1 an (x3)




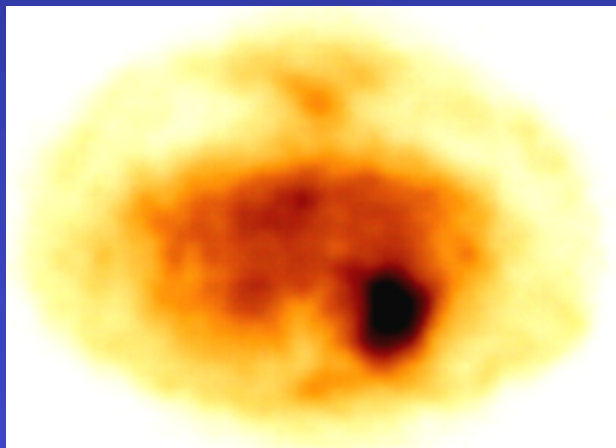
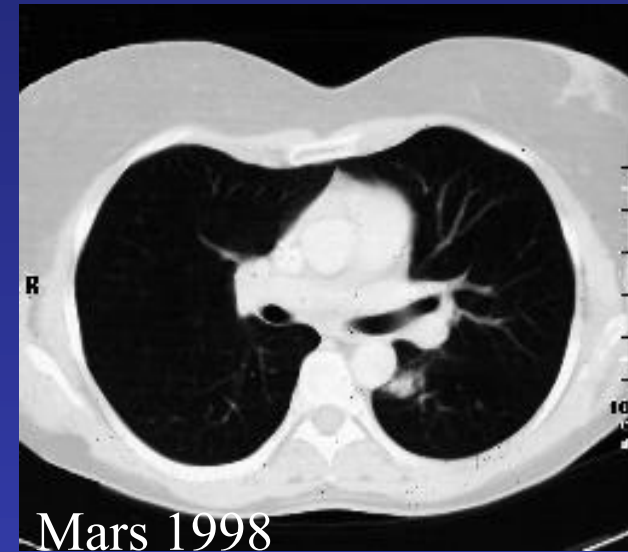
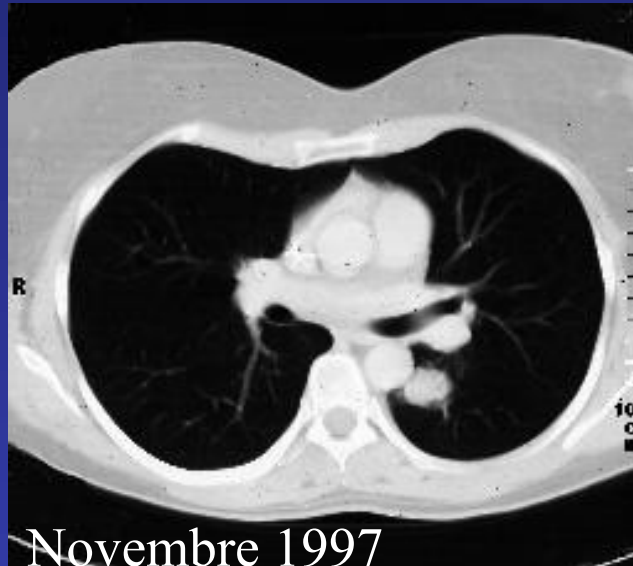
EVALUATION DE LA RÉPONSE THÉRAPEUTIQUE

- diagnostic différentiel des récurrences et des masses résiduelles
- suivi de la fixation du ^{18}F FDG pour apprécier la réponse tumorale, sans attendre les modifications du volume tumoral

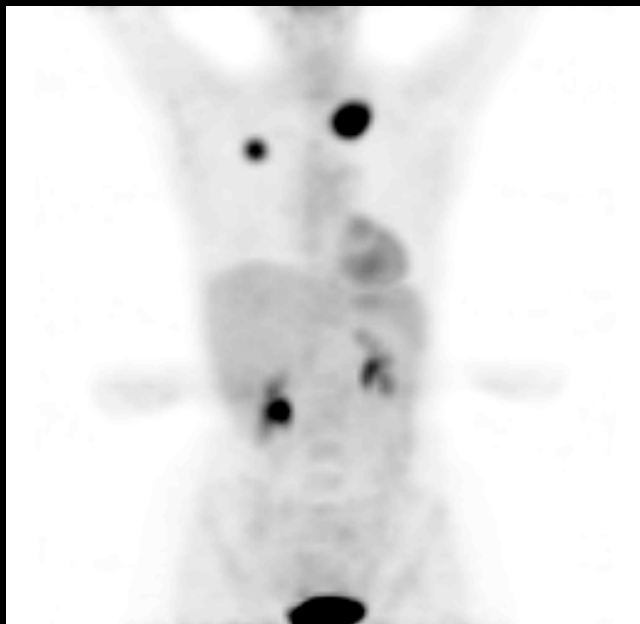
EVALUATION DE LA RÉPONSE THÉRAPEUTIQUE

- diagnostic précoce de la résistance à la chimiothérapie
 - une mauvaise fixation tumorale du ^{18}F FDG serait un indice de mauvais pronostic
 - une fixation ne diminuant pas après chimiothérapie serait un indice de résistance

EVALUATION DE L'EFFICACITE THERAPEUTIQUE



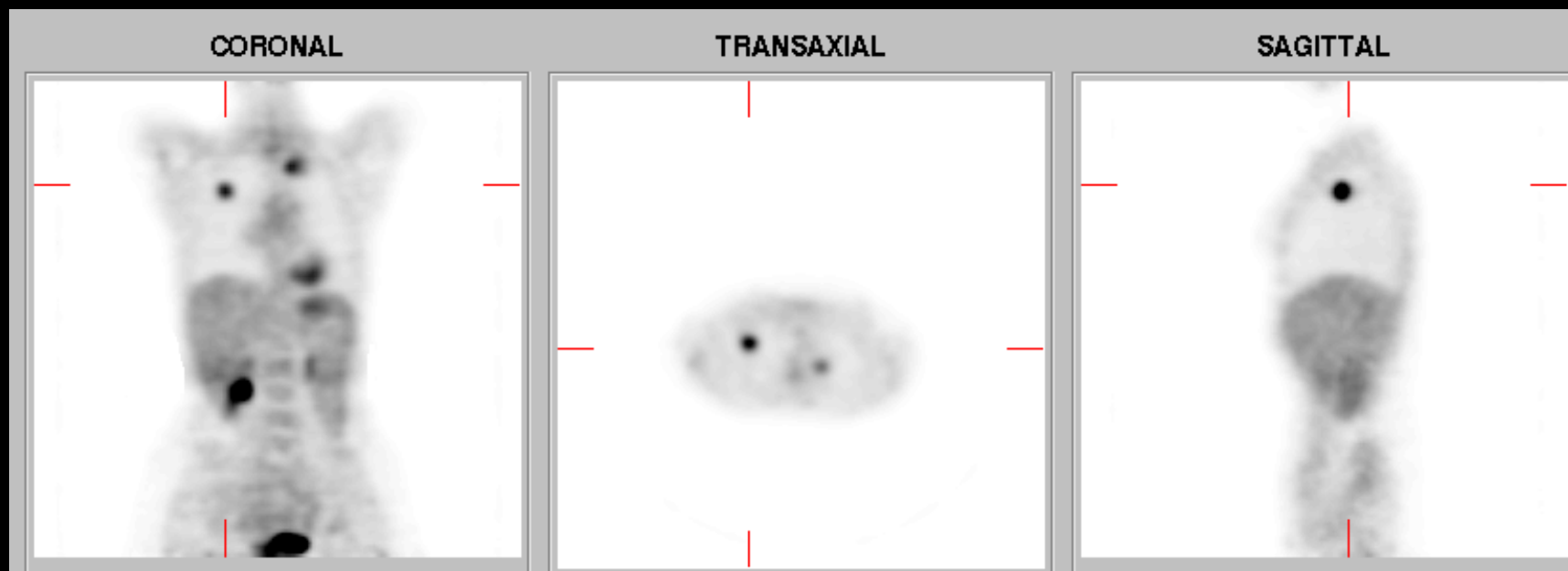
femme 56 ans, métastase pulmonaire d'un cancer du sein
bilan après 3 cures de chimiothérapie

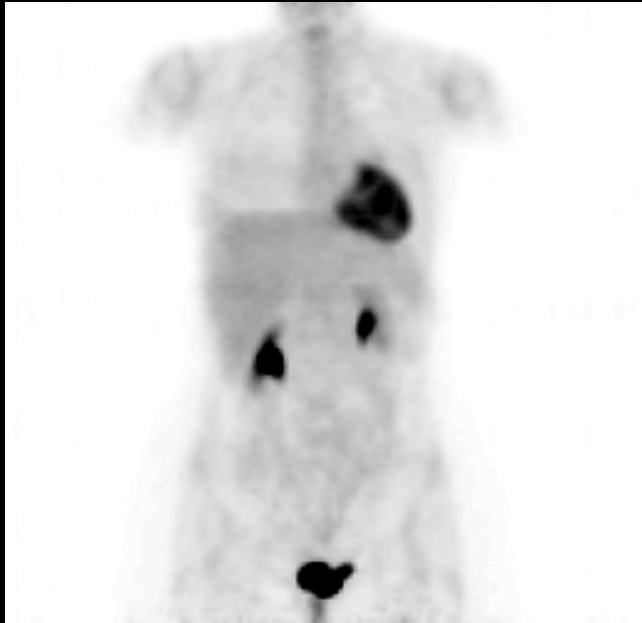


Patiente de 54 ans

Cancer pulmonaire non à petites cellules

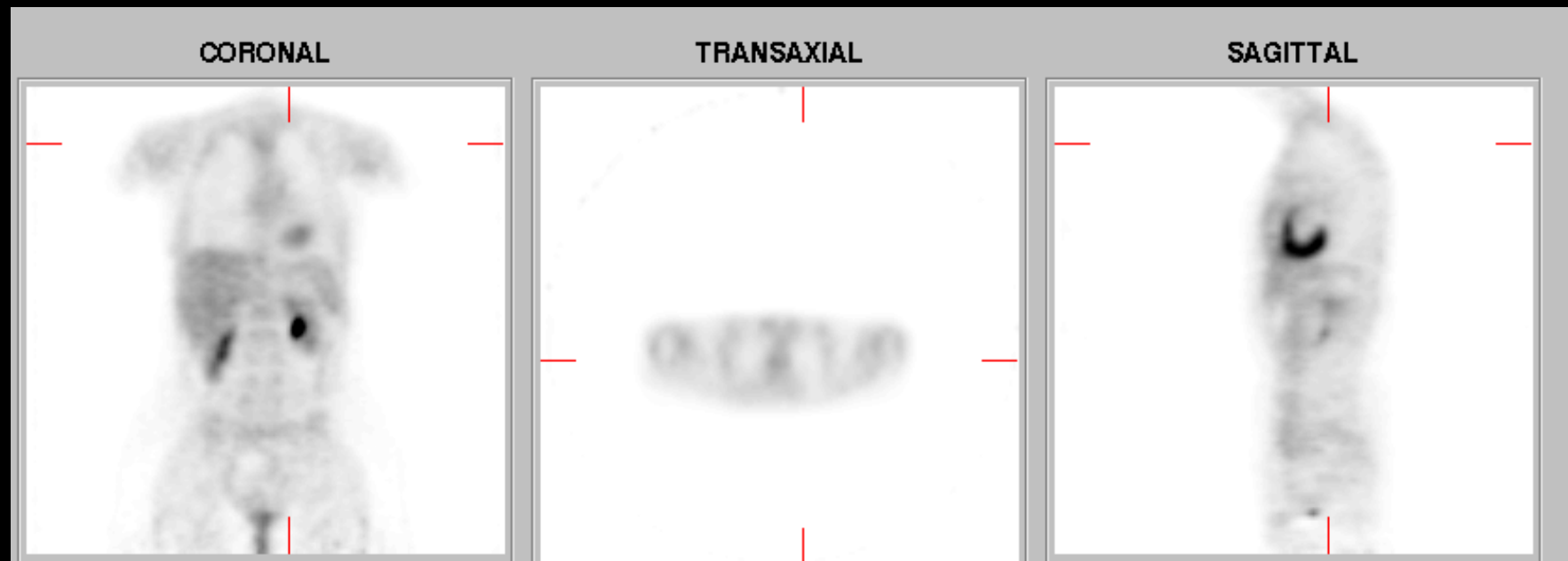
Bilan initial





Évaluation Après 8 mois de traitement

Rémission



Standards (SOR A)

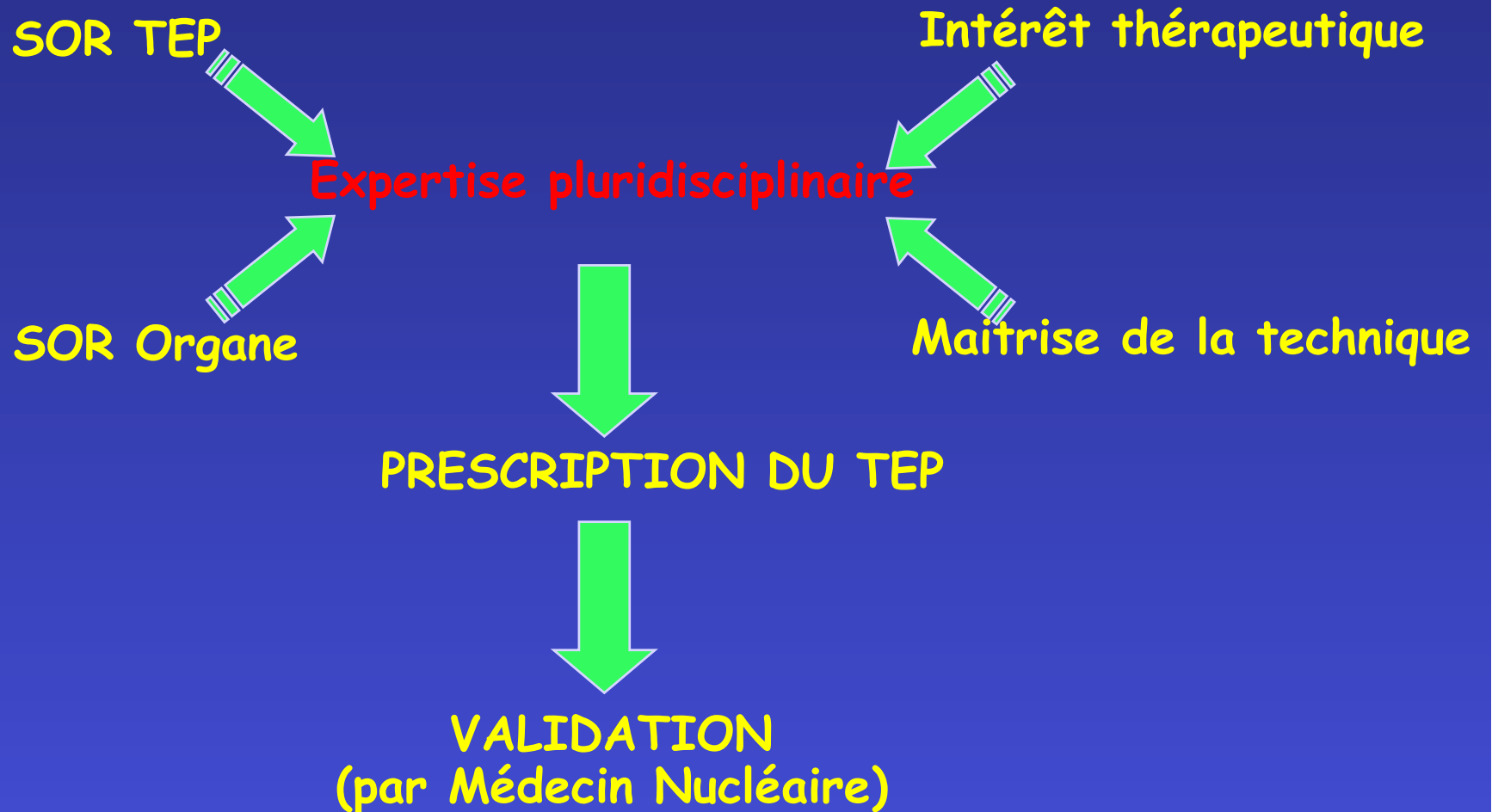
- Diagnostic de malignité d'une lésion isolée de plus de 1 cm sans critère définitif de bénignité à l'imagerie.
- Détermination de l'extension locorégionale et à distance, notamment surrenalienne.

Options (SOR B2)

- Optimisation des champs de radiothérapie
- Evaluation de la maladie résiduelle
- Lésions de moins de 1 cm

- *A confirmer : Evaluation de la réponse thérapeutique précoce*

Utilisation de la TEP



CONCLUSION

- Nécessité d'un staging de qualité
- Apport fondamental de la TEP en association avec la TDM
- Nouvelles utilisations de la TEP en cours d'évaluation pour guider la thérapeutique
- Pronostic toujours aussi sombre : STOP tabac +++

Les 10 commandements

du prescripteur d'examen TEP au FDG

- L'indication longuement tu mûriras et seules les pertinentes tu conserveras.
- Des indications de la TEP au FDG en cancérologie (SOR www.fnclcc.fr/sor.htm) ton livre de chevet tu feras.
- Des délais avec les dernières séances de chimio et/ou radiothérapie, comme du diabète non équilibré, compte tu tiendras.
- Le délai maximum admissible pour la programmation de l'examen clairement tu indiqueras, et de ton langage « dès que possible » tu banniras.
- De renseignements cliniques complets et détaillés ton fax télégraphique ± illisible, tu complèteras
- L'iconographie disponible du patient en temps utile tu transmettras
- De ta demande d'examen et de ce qu'est la TEP, ton patient tu informeras.
- La perfusion de glucosé, bien évidemment tu éviteras.
- Le retour d'information tu assureras.
- A la réunion multidisciplinaire de synthèse, dans la mesure du possible, tu assisteras.